

Deutsche Gesellschaft für Handchirurgie  
Deutsche Gesellschaft für Neurochirurgie  
Deutsche Gesellschaft für Neurologie  
Deutsche Gesellschaft für Orthopädie und Orthopädische Chirurgie

Unter Beteiligung der  
Deutsche Gesellschaft für Unfallchirurgie  
Deutsche Gesellschaft für Klinische Neurophysiologie und Funktionelle Bildgebung  
Deutsche Gesellschaft für Plastische, Rekonstruktive und Ästhetische Chirurgie

AWMF-Leitlinien-Register Nr. 005/009 | Entwicklungsstufe 3 + IDA

Leitlinie:

## Diagnostik und Therapie des Kubitaltunnelsyndroms (KUTS)

**Synonyme:** Ulnarisneuropathie am Ellenbogen (UNE), Sulcus-ulnaris-Syndrom (SUS), Ulnarisrinnensyndrom, Ulnarispäpese  
English: Cubital tunnel syndrome (CubTS), ulnar neuropathy at the elbow (UNE), ulnar nerve entrapment at the elbow, ulnar neuritis, post-condylar groove syndrome

**ICD G 56.2**

### Abkürzungen:

KUTS	Kubitaltunnelsyndrom
UNE	Ulnarisneuropathie am Ellenbogen
SUS	Sulcus-ulnaris-Syndrom
ICD	International classification of diseases
KTR	Kubitaltunnelretinakulum
EMG	Elektromyographie
NLG	Nervenleitgeschwindigkeit
SNAP	Sensibles Nervaktionspotenzial
MRT	Magnetresonanztomographie

## Inhaltsverzeichnis

1. Einleitung/Methodische Grundlagen .....	3
2. Definition .....	5
3. Vorkommen/Häufigkeit.....	5
4. Ursachen, Pathogenese und Klassifikation .....	5
5. Symptome .....	8
6. Diagnostik .....	8
6.1 Die klinische Untersuchung.....	8
6.2 Elektrophysiologische Untersuchung .....	9
6.3 Bildgebende Untersuchungen .....	10
6.4 Differenzialdiagnosen.....	11
7. Therapie.....	12
7.1 Verlaufsbeobachtung .....	12
7.2 Konservative Behandlung.....	12
7.3 Operative Behandlung.....	13
7.4 Postoperative Weiterbehandlung .....	16
8. Komplikationen.....	16
9. Prognose und Verlauf .....	17
10. Revisionseingriffe .....	17
11. Klinischer Algorithmus.....	18
12. Literaturverzeichnis .....	19

## 1. Einleitung/Methodische Grundlagen

Die Leitlinie richtet sich an die in der Versorgung von Patienten mit diesem Krankheitsbild tätigen Gesundheitsberufe. Zum Verständnis dieser Leitlinie sind medizinische Vorkenntnisse erforderlich. Neben dieser Langversion sind eine **Kurzversion** und eine **Patientenversion** verfügbar. Die Entstehung der Leitlinie wird in einem gesondert publizierten **Leitlinienreport** beschrieben.

Die Leitlinie soll die derzeit aktuellen Methoden in Diagnostik und Therapie des Kubitaltunnelsyndroms darstellen. Aufgrund der rasch fortschreitenden technischen Verfeinerung der bildgebenden Diagnostik und neuerer (endoskopischer) Operationsverfahren ist eine Überarbeitung der Leitlinie in drei Jahren vorgesehen (s. Leitlinienreport).

Im Gegensatz zum KTS, bei dem es heute weltweit einen weitgehenden Konsens bezüglich Diagnostik und operativer Behandlung und auch nationale Leitlinien gibt ([www.leitlinien.net](http://www.leitlinien.net)), ist die Situation beim Kubitaltunnelsyndrom anders. Nicht nur ist die Nomenklatur uneinheitlich und weicht gerade in den deutschsprachigen Ländern von dem international üblichen Standard ab; auch bezüglich der pathogenetischen Vorstellungen und der hieraus abgeleiteten operativen Methoden bestehen noch Differenzen. Während es bis 1998 aufgrund fehlender randomisierter kontrollierter Studien undenkbar war, eine allgemein gültige Therapieempfehlung in Form einer Leitlinie zu geben (Bartels et al 1998), haben sich nach Publikation mehrerer Studien mittlerweile die Voraussetzungen geändert. Wegen der großen praktischen Bedeutung dieses häufigen Nervenkompressionssyndroms sah die Arbeitsgruppe die Notwendigkeit und auch Chance zu einem fachübergreifenden Konsens bezüglich der Nomenklatur und Therapiempfehlung zu kommen und im Rahmen der gegebenen Möglichkeiten eine evidenzbasierte S3-Leitlinie zu erstellen, die die bisherigen S1- und S2-Leitlinien der beteiligten Fachgesellschaften ersetzt. Bei der Erstellung wurden die Empfehlungen des Nationalen Programms für Versorgungsleitlinien (NVL-Methodenreport März 2007) berücksichtigt.

Sofern die Daten in der wissenschaftlichen Literatur **evidenz-basierte Aussagen** zur Diagnose und Behandlung ermöglichen, wurde der daraus resultierende Empfehlungsgrad hervorgehoben. Bei konkurrierenden Diagnose- und Therapiemöglichkeiten bedeutet ein hoher Empfehlungsgrad für eine einzelne Maßnahme nicht zwangsläufig, dass sie allen anderen Methoden überlegen ist. Die Evidenzaussage bezieht sich auf die untersuchte Fragestellung. Oft fehlen aber entsprechende Studien für die anderen Methoden/Maßnahmen oder zum Vergleich der Methoden. Eine Unwirksamkeit oder Unterlegenheit kann nur bei explizitem Nachweis als gesichert angesehen werden.

Auf der Basis der „Evidenz“grade (d.h. der Nachweisstärke der Effektivität) 1-5 für die einzelnen Aussagen der Literaturrecherche erfolgt im Leitlinienentwicklungsprozess die Festlegung der **Empfehlungsgrade**. Die Empfehlungsstärke wurde gemäß den Empfehlungen des Nationalen Versorgungsprogramms für die Versorgungsleitlinien [NVL 2007]<sup>1)</sup> durch die Buchstaben **A**, **B** oder **0** bzw. die korrespondierenden Symbole ↑↑, ↑ und ⇔ dargestellt.

Die **Empfehlungsgrade A, B, 0** bedeuten:

<b>A</b>	↑↑	<b>Starke Empfehlung</b>
<b>B</b>	↑	<b>Empfehlung</b>
<b>0</b>	⇔	<b>Empfehlung offen</b>

Die zugehörigen **Evidenzgrade 1-5** sind im Text bei den jeweiligen Literaturziten in **[Fettdruck]** angegeben.

Über die Einstufung muss innerhalb der Expertengruppe ein Konsens hergestellt werden. Es kann vorkommen, dass im Einzelfall bei der Festsetzung des Empfehlungsgrades von dem „Evidenz“Grad abgewichen wird. Dies gilt insbesondere für bestimmte operative Techniken wie endoskopische Verfahren oder Kurzinzisionen, die eine besondere Erfahrung des Operateurs erfordern bzw. voraussetzen oder bei einstimmiger Expertenmeinung. Im Allgemeinen basieren jedoch die Empfehlungsgrade auf folgenden „Evidenz“graden (Center of Evidence based Medicine, Oxford 2001):

Empfehlungs-grad	„Evidenz“grade für Therapiestudien	Typen von Literaturstudien
<b>A</b>	<b>1a</b>	Systematisches Review randomisierter kontrollierter Studien,
	<b>1b</b>	mindestens eine randomisierte kontrollierte Studie (RCT)
<b>B</b>	<b>2a-b</b>	Systematisches Review von vergleichenden Kohortenstudien
	<b>3a-b</b>	Systematisches Review von Fall-Kontrollstudien oder mindestens eine gut geplante kontrollierte Studie
<b>0</b>	<b>4</b>	Fallserien und mangelhafte Fall-Kontrollstudien, begründete Expertenmeinung
	<b>5</b>	Meinungen ohne explizite kritische Bewertung

Empfehlungs-grad	„Evidenz“grade für Therapiestudien	Typen von Literaturstudien
<b>A</b>	<b>1a</b>	Systematisches Review guter Diagnose-Studien vom Typ Ib
	<b>1b</b>	Studie an einer Stichprobe der Zielpopulation, bei der bei allen Patienten der Referenztest unabhängig, blind und objektiv eingesetzt wurde
<b>B</b>	<b>2a-b</b>	Systematisches Review von Diagnosestudien oder mindestens eine, bei der an einer selektierten Stichprobe der Zielpopulation der Referenztest unabhängig, blind und unabhängig eingesetzt wurde
	<b>3a-b</b>	Systematisches Review von Diagnosestudien oder mindestens eine, bei der der Referenztest nicht bei allen Personen eingesetzt wurde
<b>0</b>	<b>4</b>	Fall-Kontrollstudie oder Studien mit nicht objektiv, blind oder unabhängig eingesetztem Referenztest
	<b>5</b>	Meinungen ohne explizite kritische Bewertung

## 2. Definition

Beschwerdebild im Rahmen einer Druckschädigung des N. ulnaris mit sensiblen und motorischen Reiz- und Ausfallserscheinungen. Schädigungsort ist der Verlauf des N. ulnaris im Bereich des Ellenbogens, genauer im Kubitaltunnel einschließlich der Ulnarisrinne

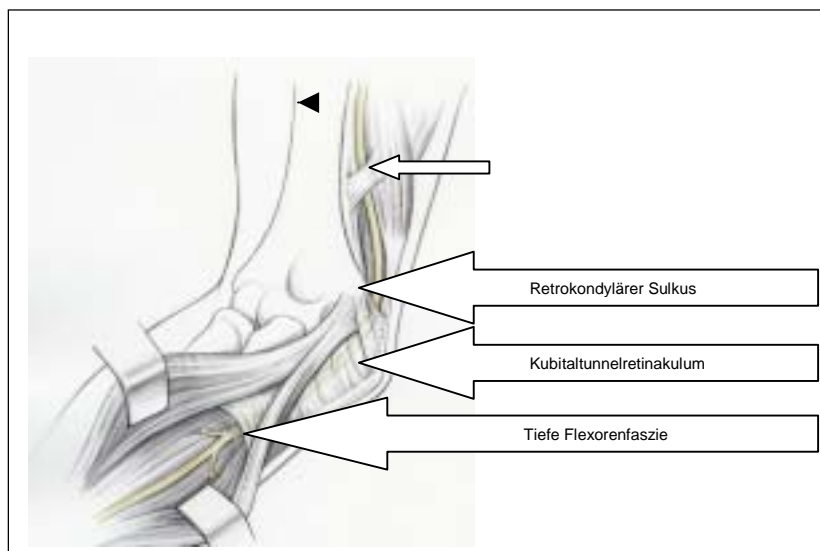
Von dem idiopathischem oder primärem Kubitaltunnelsyndrom (inklusive angeborener Anomalien wie Ulnarisluxation und M. epitrochleoanconaeus) ist eine symptomatische oder sekundäre Form bei arthrotischen oder posttraumatischen Veränderungen des Ellenbogengelenks oder raumfordernden Prozessen abzugrenzen.

## 3. Vorkommen/Häufigkeit

Es handelt sich um das zweithäufigste Kompressionssyndrom eines peripheren Nervs. Die jährliche Inzidenz erreicht etwa 1/13 der Häufigkeit des Karpaltunnelsyndroms (Mondelli et al. 2005) und beträgt z.B. in der Provinz Siena 24,7 auf 100.000. Das fast doppelt so häufige Auftreten akuter Läsionen bei Männern wird auf ein größeres Tuberculum des Processus coronoideus und ein dickeres Fettlager über dem Ellenbogen bei Frauen zurückgeführt (Contreras et al. 1998). Die Inzidenz steigt bei repetitiver Arbeitsbelastung und Übergewicht an (Descatha et al. 2004). Nach den Untersuchungen von Bartels u. Verbeek (2007) sind Geschlecht, vorausgehende Frakturen und BMI keine prädiktiven Faktoren. Die linke Seite ist (im Gegensatz zum Karpaltunnelsyndrom) häufiger betroffen (Assmus et al. 2008, Davis u. Bulluss 2005, Filippi et al. 2001, Gervasio et al. 2005, Pavelka et al. 2004, Vucic et al. 2006, Wiesler et al. 2006). Beidseitiges Vorkommen wurde in 18,6% bis 38,8% beschrieben (Artico et al 2000, Bartels et al. 1998, Harmon 1991, Nathan et al. 1995). Die idiopathische Form wird in ¼ bis 1/3 der Fälle (Artico et al. 2000) bzw. 54,7% (Mondelli et al. 2005) beobachtet.

## 4. Ursachen, Pathogenese und Klassifikation

Der Begriff des Kubitaltunnelsyndroms geht auf Feindel und Stratford (1958) zurück, die dem Kubitaltunnel die entscheidende pathogenetische Bedeutung zumaßen. Zuvor hatte bereits Osborne (1957) das nach ihm benannte Band beschrieben und die erste Dekompression durchgeführt. Der Begriff des Sulcus-ulnaris-Syndroms ist anatomisch inkorrekt, da er nur unzureichend den Ort der Schädigung beschreibt.



**Abb.1:** Schematische Darstellung der Anatomie des Kubitaltunnels (kleiner Pfeil: Struthersche Arkade).  
Aus: Assmus/Antoniadis (Hrsg.) Nervenkompressionssyndrome. Steinkopff/Springer, Heidelberg 2008 (mit freundl. Genehmigung des Verlags)

Der Kubitaltunnel (**Abb. 1**) gliedert sich in drei Teile (Eversman 1988, Assmus u. Hoffmann 2007):

- den retrokondylären Sulcus, der bereits zum Teil von der humeroulnaren Arkade überdeckt ist,
- die humero-ulnare Arkade (Sunderland 1978) (Synonyma: Osborne-Band, Lig. Arcuatum oder Lig. epitrochleoanconaeum), die in die Faszie des M. flexor carpi ulnaris zwischen dessen Köpfen übergeht und auch Kubitaltunnel-Retinakulum (KTR) genannt wird,
- die tiefe Flexorenfaszie bzw. Flexor-Pronator-Aponeurose mit variablen Bändern. Distale Kompressionsstellen unter der gemeinsamen Flexorenaponeurose wurden von Campbell et al. (1988) Campbell et al. (1991), Green u. Rayan (1999) bzw. der tiefen Flexor-Pronator-Aponeurose von Amadio u. Beckenbaugh (1986), Degeorges u. Masquelet (2002) beschrieben. Sie reichen von 5 cm (Amadio u. Beckenbaugh (1986), Doyle u. Botte (2003), Green u. Rayan (1999)) bis 12 cm distal des medialen Epicondylus (Siemionov et al 2007). Über die Häufigkeit dieser distalen Kompression gibt es noch keine genauen Erkenntnisse. Nach den MRT-Untersuchungen von Vucic et al. (2006) ist sie eher seltener.

Je nach Ursache lässt sich das Krankheitsbild in eine primäre oder idiopathische und eine sekundäre oder symptomatische Form aufteilen (Sunderland 1978).

Bei der *primären Form* sind keine morphologischen Veränderungen, insbesondere keine knöchernen Veränderungen des Ellenbogengelenks oder Raumforderungen erkennbar. Zu der idiopathischen oder primären Form des KUTS zählen auch Fälle, die als prädisponierende Faktoren Normvarianten wie die Ulnarluxation (in 16% der Bevölkerung), den M. epitrochleoanconaeus (in 3-23% der Bevölkerung) (Campbell et al 1991, Gervasio u. Zaccone 2008, O'Driscoll et al 1991) und die Hypertrophie oder Dislokation des medialen Tricepskopfes aufweisen. Die anatomischen Varianten führen jedoch nicht zwangsläufig, sondern nur in bestimmten Einzelfällen zu einer klinisch manifesten Läsion. Dies gilt insbesondere auch für die in der Regel asymptotische Ulnarluxation. Erst ein straffes Kubitaltunnelretinakulum (Lig. arcuatum) trägt hier zur klinischen Manifestation bei (O'Driscoll et al 1991, Osborne 1970).

Umstritten ist, ob die Struthersche Arkade als natürlicher Engpass zu einer (seltenen) Kompression des N. ulnaris im distalen Oberarmdrittel, d.h. proximal vom Kubitaltunnel, führen kann. Während die meisten Autoren dies ablehnen (Bartels 2003, De Jesus u Dellon

2003, Wehrli u Oberlin 2005), gibt es auch Befürworter (Siqueira u Martins 2005, von Schroeder u Schecker 2003).

Das *sekundäre* KUTS tritt häufig als „Ulnarisspätparese“ nach alter Ellenbogengelenksverletzung auf. Insbesondere Fehlstellungen wie Cubitus valgus und Cubitus varus, osteoarthrotische Veränderungen des Ellenbogengelenks mit Exostosen, ein instabiles Ellenbogengelenk oder eine Volumenzunahme der Synovialmembran (Synovitis) im Rahmen der Rheumatoiden Arthritis (Schmidt 1993), eine knöcherne Hyperplasie, die Periarthropathia calcarea, eine Osteochondromatose, aneurysmatische Knochenzysten oder knöcherne Veränderungen bei M. Paget können zu einem KUTS führen. Seltener Ursachen sind extraneurale Raumforderungen wie Lipome, Ganglien, verdickte Venen bzw. venöse Plexus, Zysten und entzündliche Prozesse im Kubitaltunnel oder in unmittelbarer Umgebung. Sehr selten sind endoneurale Raumforderungen wie Neurinome oder Neurofibrome innerhalb des Kubitaltunnels. Weitere ungewöhnliche Ursachen sind arteriovenöse Shunts und Weichteilveränderungen im Rahmen der Akromegalie, Polyneuropathien und die hereditäre Neuropathie mit Neigung zu Druckparesen begünstigen die Manifestation eines KUTS.

Sonderformen sind lagerungsbedingte Schäden nach Narkosen oder bei chronisch Bettlägerigen (Sunderland 1978). Gehäuft treten diese nach kardiochirurgischen Eingriffen auf (Casscells et al. 1993).

(Anmerkung: Vereinzelt wird in der Literatur auch das nach operativer Behandlung persistierende oder rezidivierende KUTS als „secondary cubital tunnel syndrome“ bezeichnet (Lowe u. Mackinnon 2004))

Für die chronisch progrediente Ulnarisläsion wurden verschiedene *Pathomechanismen* diskutiert: *Kompression, Traktion und Friktion* (Bozentka 1998). Unter der humero-ulnaren Arkade (Kubitaltunnelretinakulum) und dem teilweise von dieser überdeckten retrokondylären Sulcus ist die Kompression am häufigsten lokalisiert. Bei Beugung des Ellenbogengelenks spannt sich das Band an und führt zu einer Verminderung des Kanalvolumens um 55% und einer damit einhergehenden Druckerhöhung (Apfelberg u. Larson 1973, Feindel u. Stratford 1958). Dies wurde durch intraoperative Druckmessungen bestätigt (Iba et al. 2006). Bei Fällen mit Osteoarthritis war insbesondere eine Druckerhöhung im distalen Bereich des Kubitaltunnels festzustellen (Iba et al 2008). Unter der tiefen Flexorenfaszie im distalen Bereich des Kubitaltunnels wurde bei Beugung des Ellenbogengelenks ebenfalls ein erhöhter Druck gemessen (Green et al. 1999). Nach den Untersuchungen von Apfelberg u. Larson (1973) zeigte der N. ulnaris bei Beugung des Ellenbogengelenks erhebliche Lageänderungen, die proximal des medialen Epicondylus bis 10 mm und distal bis 6 mm betragen können, wobei es zu einer Dehnung des Nerven um 4,7 mm bei voller Flexion kam. Auch sonographisch konnte nachgewiesen werden, dass sich bei Beugung des Ellenbogengelenks die Relation zwischen Nervdicke und Tunnelquerschnitt signifikant verändert (Yoon et al. 2007).

Neben den dynamischen Faktoren spielt bei der klinischen Manifestation des KUTS die *externe Druckschädigung* eine Rolle. Der geläufige akute Symptombeginn nach der Nachtruhe ist auf das Liegen auf dem angebeugten Arm zurückzuführen. Dieser Triggermechanismus auf dem Boden einer latenten Vorschädigung wurde auch als „acute on chronic compression“ (Osborne 1970) bezeichnet. Eine ähnliche Schädigung ist bei Langzeit-Bettlägerigen, Rollstuhlfahrern, Telefonisten und bei Autofahrern, die den linken Arm auf dem Fensterrahmen oder einer Armlehne in angebeugter Stellung lagern (Abdel-Salam et al. 1991), anzunehmen.

Ein allgemein gültiges *Klassifikationsschema* des Schweregrads gibt es nicht. Am gebräuchlichsten sind die Schemata von McGowan (1950) und Dellon (1989) mit jeweils drei Schweregraden (leicht, mittel und schwer).

## 5. Symptome

Im Gegensatz zum Karpaltunnelsyndrom sind sensible Reizsymptome seltener als Ausfallsymptome. Der Symptombeginn des Kubitaltunnelsyndroms geschieht häufig akut („über Nacht“) und geht mit einem Taubheitsgefühl der ulnaren Handkante und des Klein- und halben Ringfingers einher. Außerdem kommen Verläufe mit rezidivierenden Parästhesien im Innervationsgebiet des N. ulnaris). Diese treten besonders dann auf, wenn der Pat. mit angewinkeltem Arm unter dem Kopf schläft oder eine entsprechende Tätigkeit ausübt. Mitunter werden auch Schmerzen mit brennendem Charakter an der ulnaren Handkante und im Kleinfinger angegeben. Öfters klagen die Patienten über ziehende Schmerzen an Ellenbogen und Unterarm. Bei weiterem Fortschreiten der Läsion treten eine Kraftlosigkeit bzw. Ungeschicklichkeit der Hand, z.B. beim Schreiben oder Umdrehen eines Schlüssels hinzu. Diese ist durch eine Parese der intrinsischen Handmuskeln verursacht, was auch zur Folge hat, dass der Kleinfinger vom Ringfinger etwas absteht. Im Spätstadium kommt es schließlich zur Ausbildung von Atrophien der Mm. interossei und des M. adductor pollicis und zu einer Krallenstellung der Finger 4 und 5. Schließlich kann auch eine Parese der langen Finger- und Handgelenksbeuger (M: flexor carpi ulnaris und ulnarer Anteil des M. flexor digitorum profundus) hinzutreten.

## 6. Diagnostik

Neben der Erhebung der Anamnese kommt der neurologischen Untersuchung eine wesentliche Bedeutung für die Diagnose und Indikationsstellung zu.

### 6.1 Die klinische Untersuchung

umfasst folgende Schritte:

- Bei der **Inspektion** ist auf Atrophien der Mm. interossei, insbesondere des M. interosseus dorsalis I, sowie des Hypothenar, die bereits erwähnte Abspreizhaltung des Kleinfingers und die Krallenstellung der Finger 4 und 5 sowie eine eventuelle Deformierung und Fehlstellung des Ellenbogengelenks zu achten.
- Die **palpatorische Exploration** der Ulnarisrinne bei gestrecktem und gebeugtem Unterarm dient zur Erfassung einer (Sub-)Luxation des N. ulnaris und/oder einer Dislokation des medialen Tricepskopfs bei Unterarmbeugung sowie anatomischer Besonderheiten im Verlauf des Sulcus, wobei auch auf eine umschriebene Verdickung des Ellenervs (Pseudoneurombildung) und eine abnorme Druckempfindlichkeit zu achten ist. Hierbei kann es zu elektrisierenden Missempfindungen in der ulnaren Handkante und im Klein- und Ringfinger kommen. Ein Seitenvergleich ist bei diesen Untersuchungen oft hilfreich. Diagnostisch abzugrenzen ist eine Druckdolenz des medialen Epikondylus als Ausdruck einer Epikondylopathie bzw. Insertionstendopathie.
- Die Prüfung der **Beweglichkeit des Ellenbogengelenks** dient zum (klinischen) Nachweis einer Arthrose.
- Zur Prüfung der **Motorik** gehört das für eine Ulnarisläsion bereits im Frühstadium typische *Froment-Zeichen*: Wird der Patient zum Halten eines Papiers zwischen Daumen und Zeigefinger aufgefordert, kommt es wegen der Schwäche des M. interosseus dorsalis I bzw. des M. adductor pollicis kompensatorisch zu einer Beugung des Daumenendglieds (positives Froment-Zeichen). Die unvollständige Adduktion des Kleinfingers und Schwäche der Fingerspreizer und tiefen Beuger des Ring- und Kleinfingers, sowie das Unvermögen, die Finger zu überkreuzen, werden in fortgeschrittenen Fällen regelmäßig beobachtet. Der Grobgriff der Hand (wobei hier auch die N. medianus-Funktion mitbeurteilt wird) und der Daumen-Zeigefinger-Spitzgriff werden mit dem Vigorimeter geprüft. Der Kraft-Grad der einzelnen Muskeln kann nach der Skala des British Medical Research Council (M0-M5) angegeben werden.



- Bei der **Sensibilitätsprüfung** werden die Schmerzempfindung, das Berührungsempfinden (z.B. mit Wattebausch und 2-Punkte-Diskrimination) des ulnarseitigen 4. und des 5. Fingers einschließlich des ulnaren Handrückens (Ramus dorsalis N. ulnaris) untersucht.
- *Vorsicht:* Die Teilung des Innervationsgebiets zwischen den Nn. medianus und ulnaris, die klassischerweise in der Mitte des Ringfingers beschrieben wird, ist erheblichen Variationen unterworfen (Don Griot et al. 2004).
- Eine Störung der **vegetativen Funktion** ist nur bei hochgradigen Läsionen feststellbar. In diesen Fällen kommt es zu einer Hypo- bis Anhidrose, die mit einem chemischen Schweißtest (Ninhydrin-Test) objektiviert wird. Ein einfacheres Verfahren ist das Eintauchen des Ringfingers in feines Salz, wobei an der anhidrotischen Hälfte der Fingerbeere keine Salzkristalle anhaften.
- Fakultativ ist die Anwendung geläufiger **Provokationstests** wie das Hoffmann-Tinel Zeichen, bei dem auch die genaue Lokalisation angegeben werden sollte, sowie Flexions- und Druck-Tests (Greenwald et al. 2006, Novak et al. 1994)
- Zur Diagnostik wurden außerdem spezielle **Patientenfragebögen** angegeben (Mondelli et al. 2006).

## 6.2 Elektrophysiologische Untersuchung

Obwohl die Diagnose einer Ulnariskompression am Ellenbogen häufig klinisch gestellt werden kann, ist eine präoperative elektroneurographische Diagnostik sehr zu empfehlen

- a. zur Bestätigung der Diagnose bzw. differenzialdiagnostischen Einordnung,
- b. zur Verlaufsbeobachtung bzw. zur Kontrolle des Therapieerfolgs. Klinische Untersuchung

**A**

Für die Elektrodiagnostik des N. ulnaris ist die **Untersuchung der motorischen und sensiblen Nervenleitgeschwindigkeit** mit Oberflächenelektroden erforderlich (AAEM 1999 [1a]) unter Beachtung folgender Kriterien:

- Kontrolle und ggfls. Korrektur der Temperatur.
- Ausschluss eines generalisierten Prozesses.
- Position des Ellenbogengelenks wie bei der Erstellung der Referenzwerte.

Für die praktische Untersuchung stehen folgende Techniken zur Verfügung (Bischoff et al. 2003):

1. Fraktionierte Messung der motorischen Nervenleitgeschwindigkeit (NLG) mit Stimulation des N. ulnaris am Handgelenk, distal und proximal des Kubitaltunnels (Distanz mehr als 10 cm). Ableitung der motorischen Antwortpotentiale vom M. abductor digiti minimi oder auch vom (oft stärker betroffenen) M. interosseus dorsalis I (AAEM,1999)
2. Sensible Neurographie anti- oder orthodrom mit Stimulation proximal des Sulcus bzw. Kubitaltunnels oder distal am Handgelenk
3. Bei pathologischen Messwerten ist stets Vergleich mit der NLG des ipsilateralen N. medianus bzw. des N. cutaneus antebrachii medialis erforderlich zum Ausschluss einer Polyneuropathie oder einer Plexopathie
4. Ergänzung ggfls. durch die sogenannte Inching-Technik, bei der der N. ulnaris über dem Sulcus von distal nach proximal in 10 oder 20 mm-Schritten stimuliert wird. Bei Überschreiten der Läsionsstelle kommt es typischerweise zu einem Latenz- und/oder Amplitudensprung, der eine Schädigungslokalisierung ermöglicht.
5. Weitere Techniken: Unterschied zwischen der Peak-Latenz des gemischten NAP des N. ulnaris und medianus (Heise u. Toledo 2006, Merlevede et al. 2000); Untersuchung über kurzes Segment und Ableitung von M. flexor carpi ulnaris (Benecke u. Conrad 1980, Lo et al. 2005); Latenz zu einem ulnaris-innervierten Flexor (Tackmann et al. 1984).

- Bei intraindividuellen Verlaufskontrollen ist auch eine Bestimmung der (proximalen) Latenz (Stimulation proximal des Sulcus, Ableitung vom Hypothenar) nützlich (Assmus 1994, Eisen u. Danon 1974).

*Diagnostische Relevanz* für die chronische Ulnariskompression am Ellenbogen haben folgende Befunde:

- Herabsetzung der motorische NLG im Ellenbogensegment im Vergleich zum Unterarmsegment um mehr als 16 m/s. Der hohe Wert ist bedingt durch häufige methodische Untersuchungsfehler (Landau et al. 2002).
- signifikante Amplitudenminderung des motorischen Antwortpotentials nach Nervenstimulation proximal - im Vergleich zur Stimulation distal der Ulnarisrinne - um mindestens 20% (partieller Leitungsblock als neurographischer Befund auch bei akuten Druckschädigungen).
- Aufsplitterung und Verlängerung des motorischen Antwortpotentials nach Stimulation proximal, nicht aber distal des Sulcus (temporale Dispersion bei chronischer Schädigung).
- signifikante Amplitudenreduktion des sensiblen NAP auch im Seitenvergleich beweist einen Verlust sensibler Nervenfasern, erlaubt jedoch keinen Hinweis auf den Schädigungsort. Ein erhaltenes sensibles NAP trotz manifester Sensibilitätsstörung deutet auf eine radikuläre Läsion hin.

Zu beachten ist, dass die Genauigkeit der Untersuchung (wie bei jeder NLG-Bestimmung) in hohem Grad von Untersucher und Untersuchungstechnik abhängig ist (Landau et al. 2003). Besonders bei kräftig entwickelter Unterarmmuskulatur (Hilburn 1996) oder bei adipösen Patienten (Landau et al 2005) ist der Stimulationspunkt distal des Sulcus schwer zu finden bzw. nicht exakt zu lokalisieren. Bei „kaltem Ellenbogen“ (Landau et al. 2005a) oder durch Verschiebung des N. ulnaris bei Beugung im Ellenbogengelenk (Kim et al. 2005) kann es leicht zu Fehlmessungen kommen.

Eine Amplitude, die bei proximaler Stimulation niedriger ist als bei distaler Stimulation, legt immer eine Martin-Gruber-Anastomose zwischen N. medianus und N. ulnaris nahe, die eine Ulnariskompression am Ellenbogen vortäuschen kann und durch eine zusätzliche Stimulation des N. medianus am Ellenbogen mit Ableitung von der vom N. ulnaris versorgten Handmuskulatur ausgeschlossen werden muss.

0

Eine **elektromyographische Untersuchung** kann bei nicht eindeutigen klinischen und neurographischen Befunden hilfreich sein (AAEM 1999). Unabdingbar ist sie jedoch zum Ausschluss einer über das Innervationsgebiet des N. ulnaris hinausgehenden Störung, wie z. B. einer unteren Armplexusläsion und bei rein motorischen Ausfällen.

### 6.3 Bildgebende Untersuchungen

Bildgebende Verfahren wie die Neurosonographie und die MRT gewinnen in den letzten Jahren zunehmende Bedeutung und etablieren sich neben der Elektrophysiologie als relevante ergänzende Untersuchungen. Sie erlauben im Gegensatz zur Neurographie den direkten Nachweis morphologischer Veränderungen und bei entsprechenden technischen Voraussetzungen auch deren genauere Lokalisation.

0

- Zum Nachweis knöcherner Veränderungen kann eine Röntgenuntersuchung des Ellenbogengelenks in zwei Ebenen einschließlich Tangentialaufnahmen des Sulkus sinnvoll sein.

**B**

- Mit hoch auflösender Sonographie (13 Megahertz-Sonde) können Größen- und Lageveränderungen des N. ulnaris am Ellenbogen dargestellt und Ganglien und ein M. epitrochleoanconaeus nachgewiesen werden (Kele 2004, Martiloni et al. 2004, Okamoto et al. 2000 [4], Park et al. 2004 [4]). Typischer Befund ist die fusiforme echoarme Schwellung des Nervs und der Verlust der Faszikelstruktur (Martiloni et al 2004). Die Sensitivität der Methode beträgt 80%, die Spezifität 91%; zusammen mit der Neurographie erhöht sich die Sensitivität auf 98% (Beekmann et al 2004a [1b]). Lokalisatorisch ist in bestimmten Fällen die Sonographie der Neurographie überlegen (Beekmann et al. 2004a [1b]). Der Nervquerschnitt („maximal cross-sectional area“) ist bei Patienten mit KUTS signifikant größer als in der Kontrollgruppe (Wiesler et al. 2006 [4]).

**B**

- Die Wertigkeit der Magnetresonanztomographie (MRT) beim klinischen Bild einer Ulnarisneuropathie am Ellenbogen wurde in zwei Patientenstudien mit vergleichbaren Ergebnissen untersucht (Britz et al 1996 [2b], Vucic et al. 2006 [3b]). Auffälligkeiten in der MRT bestanden in 90% bzw. 97% gegenüber 63 bzw. 77 % bei der Neurographie, d.h. die Sensitivität der MRT war deutlich größer. Am häufigsten war eine umschriebene Signalanhebung des Nervs in der T2-Wichtung (Andreisek et al 2006 [5]), wohingegen morphologische Veränderungen (d.h. Auftreibung oder Verlust der faszikulären Struktur) mit 74% seltener waren (Spezifität 100%). Mittels MRT war es auch möglich, die Stelle der maximalen Nervenkompression zu lokalisieren, nämlich am häufigsten retrokondylär und/oder im Kubitaltunnel (Vucic et al. 2006 [3b]). Die MRT kann zuverlässig Ursachen eines sekundären KUTS (posttraumatische und durch Ganglien, aberrierende Muskeln oder sonstige Raumforderungen bedingte Veränderungen) nachweisen (Rosenberg et al. 1995 [5]).

**0**

- Eine CT-Untersuchung ist nur in Einzelfällen (z.B. bei stärkeren knöchernen Veränderungen) indiziert.

#### 6.4 Differenzialdiagnosen

- Bei atypischer Symptomatik ist stets eine Differenzialdiagnostik erforderlich. Folgende Krankheitsbilder kommen differenzialdiagnostisch in Frage:
- akute exogene Druckschädigung des N. ulnaris in der Ulnarisrinne nach längerem Aufstützen bzw. Auflegen des Ellenbogens auf einer harten Unterlage. Hier findet sich neurographisch je nach Schweregrad ein kompletter oder partieller Leitungsblock (meist ohne begleitende Latenzverzögerung) oder eine Axonotmesis. In letzterem Fall kann die Rückbildung der Lähmungen bis zu einem Jahr dauern. Eine deutliche Leitungsverzögerung direkt nach dem Auftreten der Symptome kann als Hinweis auf eine vorbestehende chronische, aber bisher subklinische Kompressionsneuropathie gewertet werden, die durch äußere Einwirkung manifest wird („acute on chronic compression“).
- C8-Syndrom: Die Sensibilitätsstörung geht über das Innervationsgebiet des N. ulnaris hinaus und umfasst meist den gesamten 4. Finger und Teile des medialen Unterarms. Das am Kleinfinger abgeleitete sensible NAP ist in der Regel erhalten.
- Armplexusparese (z.B. infolge eines neurogenen Thoracic-outlet-Syndroms (TOS), eines kostoklavikulären Syndroms, eines Plexusschwannoms, einer Metastase usw.): Hier sind aufwändigere neurophysiologische Untersuchungen wie sensible Neurographie des N. cutaneus antebrachii medialis, Ulnaris-SEP, Hochvoltstimulation und insbesondere eine MRT-Diagnostik erforderlich. Außerdem ist zusätzlich eine Nadelelektromyographie auch aus Muskeln, die nicht durch den N. ulnaris innerviert werden, erforderlich.
- hereditäre Neuropathie: Diese ist durch eine motorische und sensible Neurographie weiterer Arm- und Beinnerven abzugrenzen (Chua et al. 2006).

- distale Läsion (Ramus profundus Nervi ulnaris) im Bereich oder distal der Loge de Guyon. Diese ist zu vermuten, wenn die Sensibilität intakt ist oder sich auf die Palmarseite des Kleinfingers beschränkt und ausschließlich eine motorische Läsion der vom N. ulnaris innervierten Handmuskeln (meist unter Aussparung des Hypothenars) besteht. Der Nachweis bzw. Ausschluss geschieht neurographisch (s. Kap. 6.2). Mögliche Ursachen sind kleine Handgelenksganglien proximal oder unter dem Ligamentum pisohamatum, die auch sonographisch nachgewiesen werden können.
- spinale Muskelatrophie und amyotrophische) Lateralsklerose können bei fokaler Ausprägung eine Ulnarisläsion (ohne Sensibilitätsstörung) vortäuschen.

## 7. Therapie

### 7.1 Verlaufsbeobachtung

0

Bei intermittierender Hypästhesie und/oder Reizsymptomatik mit Parästhesien und Schmerzen, die in den letzten 14 Tagen aufgetreten sind, ist eine abwartende Haltung mit Verlaufsbeobachtung bis zu drei Monaten akzeptabel (Padua et al. 2002 [4]). Voraussetzung ist, dass sich der Pat. unter fortlaufender neurologischer und elektrophysiologischer Kontrolle befindet (Dellon et al. 1993 [2b]).

0

Vermeiden einer *repetitiven exogenen Druck- und Zugeinwirkung* bzw. von Schmerz und Parästhesien provozierende Aktivitäten durch Verhaltensänderung ohne sonstige Behandlungsmaßnahmen, z.B. Vermeiden des Aufstützens des Ellenbogens beim Telefonieren. Hierunter kommt es in vielen Fällen zu einer Besserung der klinischen und elektrophysiologischen Befunde (Lund u. Amadio 2006 [4], Lowe et al. 2001 [5], Padua et al. 2002 [4]).

### 7.2 Konservative Behandlung

0

Bei intermittierender Hypästhesie und/oder Reizsymptomatik mit Parästhesien und Schmerzen, die länger als 2 Wochen besteht, können neben der oben erwähnten Anleitung zur Vermeidung exogener Noxen konservative Maßnahmen eingesetzt werden (Lund u. Amadio 2006 [4], Robertson u. Saratsiotis 2005 [4], Dellon et al. 1993 [2b]). Auch hier ist Voraussetzung, dass sich der Patient unter fortlaufender neurologischer und elektrophysiologischer Kontrolle befindet (Dellon et al. 1993 [2b]).

0

- Eine *nächtliche Ruhigstellung mit einer Ellenbogengelenksschiene* aus plastischem Material (Polyform) mit guter Polsterung von der Mitte des Oberarmes bis zur Hand (30°-35° Flexion am Ellenbogen, Unterarm in 10°-20° Pronationsstellung und Handgelenk in Neutralstellung) für die Dauer von sechs Monaten führte zu einer signifikante Besserung der Symptome (Hong et al. 1996 [4]).
- Von der Wirksamkeit der nächtlichen Schienung sind auch andere Autoren überzeugt, obwohl es keinen Konsens bezüglich der Dauer der Behandlung und der Art der Schienung gibt (Szabo u. Kwak 2007 [4]).

0

- *orale Kortikoidinfiltration* z.B. von 40 mg Triamcinolon und 2 ml 1%iges Lidocain in den Kubitaltunnel in Nähe des N. ulnaris. Die Therapie scheint keine zusätzliche Besserung der Symptomatik im Vergleich zur Ruhigstellung des Arms zu bringen (Hong et al. 1996 [3a]) und ist mit Komplikationen wie intraneurale Injektion, Narbenbildung und Atrophie des Nervs verbunden (Lund u. Amadio 2006 [4])
- *Manuelle Therapie*: Der Effekt von Nervengleitübungen wird kontrovers beurteilt (Lund u. Amadio 2006 [4]).
- Bei der differenzialdiagnostisch in Frage kommenden akuten exogenen Druckschädigung, z. B. durch Narkose oder Koma, gibt es keine einheitliche Therapieempfehlung. Eine spontane Remission ist möglich, manchmal erst nach vielen Monaten (bei Axonotmesis nach 8 - 12 Monaten!). Bei stärkerer Leitungsverzögerung bzw. Leitungsblock kann operatives Vorgehen (s. unten) indiziert sein.

### 7.3 Operative Behandlung

A

Bei progredienten Beschwerden und bei Vorliegen sensomotorischer Ausfallserscheinungen und Muskelatrophien oder einer ausbleibenden Besserung des klinischen und elektrophysiologischen Befundes während einer mehrwöchigen Verlaufskontrolle ist eine **operative Indikation** gegeben. Die operative Behandlung wird ambulant bzw. je nach operativer Technik und aus Patienten bezogenen Gründen auch stationär durchgeführt. Anästhesie-Optionen sind die lokale Infiltrationsanästhesie die i.v.-Regionalanästhesie, Plexus-Anästhesie oder Allgemeinnarkose.

B

Blutsperre/-leere ist ratsam. Hierüber besteht Konsens innerhalb der Arbeitsgruppe.

**Ziel des operativen Eingriffs** ist die Dekompression des N. ulnaris im gesamten Kubitaltunnel.

Grundsätzlich gibt es drei, zum Teil konkurrierende **operative Verfahren**, die wiederum in unterschiedlichen Techniken durchgeführt werden können

1. **In situ-Dekompression** (Assmus 1981 , 1994, Bartels et al. 1998, 2005a, Biggs u. Curtis 2006, Chan et al. 1980, Feindel u. Stratford 1958, Filippi et al. 2002, Gervasio et al. 2005, Huang et al 2004, Kojima et al. 1979, Miller u Hummel 1980, Nabhan et al.2005, Nathan et al. 1995, 2005, Osborne 1957, Pavelka et al. 2004, Steiner et al. 1996, Taniguchi et al.2002, Waugh u. Zlotolow 2007), einschließlich der *endoskopischen Dekompression* (Ahcan u. Zorman 2007, Hoffmann u. Siemionow 2006 Krishnan et al. 2006, Tsai et al. 1999).
2. die Dekompression mit Verlagerung als:
  - subkutane Vorverlagerung** (Bartels et al. 2005a , Davis u Bulluss 2005, Nigst 1983). Hierbei wurden verschiedene technische Varianten beschrieben (Black et al. 2000, Hashiguchi et al. 2003, Krishnan et al 2006, Matev 2003, Teoh et al. 2003),
  - intramuskuläre Verlagerung** (Dellon 1989, Leone et al 2001, Lowe et al 2001, Novak et al. 2002).
  - submuskuläre Verlagerung** mit Varianten (Davis u. Bulluss 2005, Dellon 1991, Dellon u. Coert 2004, Gervasio u. Gambardella 2004, Kim et al. 2003, Kline et al. 2000, Nouhan u. Kleinert 1997, Watchmaker 2002).
3. Dekompression mit **Epikondylektomie** in verschiedenen Varianten (Amako et al 2000, Dinh u Gupka 2005, Efsthopoulos et al 2006, Froimson u. Zahrawi 1980, Heithoff et al. 1990, Hicks et al. 2002, King u. Morgan 1989, Popa u. Dubert 2004, Rochet et al. 2004,

Seradge u. Owen 1998, Tada et al. 1997). Diese Techniken haben in Deutschland keine Verbreitung gefunden.

Die *verschiedenen operativen Verfahren* wurden bis zu dem Jahr 2000 kontrovers beurteilt, da nur wenige kontrollierte Langzeitstudien vorlagen und ein Review zu unterschiedlichen Ergebnissen kamen: Eine Meta-Studie zeigte eine Überlegenheit der einfachen Dekompression (Bartels et al. 1998 [3a]). Eine andere ergab keinen Unterschied der Op-Ergebnisse im Stadium 1 (nach McGowan), jedoch am häufigsten Beschwerdefreiheit nach Epikondylektomie und am seltensten nach subkutaner Verlagerung; in mittleren Stadien war die submuskuläre Verlagerung am wirksamsten; in schweren Fällen war die Behandlung unabhängig vom Behandlungsverfahren häufiger unbefriedigend, jedoch am schlechtesten nach medialer Epikondylektomie (Mowlavi et al. 2000 [3b]).

Neuere *prospektive randomisierte Studien* zeigten in Fällen ohne knöcherne Veränderungen keinen Unterschied zwischen einfacher Dekompression und subkutaner Verlagerung (Bartels et al. 2005a [1b], Nabhan et al. 2005, 2007 [2b]) bzw. submuskulärer Verlagerung (Biggs u. Curtis 2006 [2b], Gervasio et al. 2005 [1b]). Dies galt auch für schwerere Fälle (Gervasio et al. 2005 [1b]). Die Verlagerung hatte jedoch bei allen Untersuchern eine höhere Komplikationsrate als die einfache und weniger aufwändige in situ-Dekompression (Bartels et al. 2005b). Auch bei der Ulnarisluxation war die einfache Dekompression wirksam (Assmus 1994 [4], Taniguchi et al. 2002 [4]) und gleichwertig mit der subkutanen Vorverlagerung (Bartels et al. 2005a [4]); in einer nicht randomisierten Langzeitstudie mit kleiner Fallzahl schnitt die Verlagerung gering, jedoch nicht signifikant besser ab als die Dekompression (Bimmler u. Meyer 1996 [4]. Bei einem akzessorischen M. epitrochleoanconaeus sind die Spaltung bzw. Resektion des Muskels und die einfache Dekompression ausreichend (Assmus 1994 [4], Gervasio u. Zaccone 2008 [4]).

Eine aktuelle *Meta-Studie randomisierter kontrollierter Studien* zeigte keinen Unterschied zwischen der einfachen Dekompression und der Verlagerung in Fällen ohne vorausgegangenes Trauma oder Operation (Zlowodzki et al. 2007 [1a]). Ein Vergleich der vier Operationsverfahren im Rahmen einer Entscheidungsanalyse ergab eine Präferenz für die Dekompression, gefolgt von der subkutanen und submuskulären Verlagerung, während der für den Patienten zu erwartende Nutzen bei der Epikondylektomie am schlechtesten war (Brauer u. Graham 2007).

Die Ulnarisluxation wurde nur in die Studie von Bartels et al. (2005a), nicht jedoch in die übrigen randomisierten Studien mit einbezogen. Posttraumatische Fälle und solche mit arthrotischen Gelenkveränderungen und perineuralen Raumforderungen waren Ausschlusskriterien bei allen randomisierten Studien. Nicht randomisierte Studien mit z.T. größeren Fallzahlen zeigten jedoch auch bei diesen Fällen eines sekundären KUTS gute Ergebnisse (Assmus 1994 [4], Huang et al 2004 [5], Steiner et al 1996 [4]). Die Langzeitergebnisse waren nach der Dekompression ebenfalls gut (Nathan et al 2005 [4]), die neurographischen Ergebnisse sogar nach Dekompression besser als nach Verlagerung (Chan et al 1980 [4]).

In weiteren nicht randomisierten Studien zu den Verlagerungsoperationen zeigte die submuskuläre Vorverlagerung bessere Ergebnisse als die subkutane Verlagerung (Nigst 1983 [5]) und experimentell an der Leiche eine geringere postoperative Abknickung des N. ulnaris (Nikitins et al 2002 ). Die minimale mediale Epikondylektomie wurde nicht schlechter beurteilt als die subkutane Volarverlagerung (Baek et al. 2006 [4]).

Aufgrund der obigen Literaturbewertung und eines Konsens innerhalb der Arbeitsgruppe werden folgende **Empfehlungen zur operativen Behandlung** ausgesprochen:



**A**

Die technisch einfache *in situ-Dekompression* des N. ulnaris (offen oder endoskopisch) stellt die Therapie der Wahl für den Ersteingriff und die primäre Form des Kubitaltunnelsyndroms dar (Bartels et al. 2005 [1b], Gervasio et al. 2005 [1b], Nabhan et al. 2005, 2007 [2b]). Dies gilt auch für schwerere Fälle (Gervasio et al. 2005 [1b]).

**B**

Sie ist auch für Fälle mit Ulnarisluxation (Bartels et al 2005 [2b]) zu empfehlen und bei geringer Deformierung des Ellenbogengelenks bzw. anderweitigen posttraumatischen Veränderungen (Assmus 1994 [4], Nathan et al 1995 [4] und M. epitrochleoanconaeus bzw. prominentem medialem Trizepskopf (Assmus 1994 [4], Gervasio u. Zaccone 2008 [4]) wirksam.

Hierüber besteht Konsens innerhalb der Arbeitsgruppe.

Die *Vorverlagerung des N. ulnaris* wird allgemein empfohlen bei Fällen mit

- posttraumatischer oder degenerativer Deformierung des Ellenbogengelenks (Cubitus valgus u.a.)
- ausgeprägten narbigen Veränderungen
- Fällen von Ulnarisluxation mit (vordergründiger) Schmerzsymptomatik

**B**

Da vergleichende prospektiv-randomisierte Studien (Dekompression versus Verlagerung bei posttraumatischen und Fällen mit anderweitigen Gelenkveränderungen) noch fehlen, kann im Einzelfall von der Empfehlung zur Verlagerung abgewichen und die *in situ-Dekompression* für den Ersteingriff gewählt werden. Hierüber besteht Konsens innerhalb der Arbeitsgruppe.

**0**

Die Verlagerung mit ihren verschiedenen Varianten ist ein technisch anspruchsvoller Eingriff und erfahrenen Operateuren vorbehalten. Da die Ergebnisse (bei korrekter Technik) zwischen den verschiedenen Verlagerungsprozeduren – insbesondere der (häufigeren) subkutanen und (seltener angewandten) submuskulären Technik ähnlich oder gleich sind, richtet sich das gewählte Operationsverfahren nach der Erfahrung und den persönlichen Präferenzen des Operateurs.

**0**

Die **Magnetresonanztomographie (MRT)** ist allenfalls bei Tumorverdacht zu empfehlen, für die Diagnostik des KTS ist die Methode zur Zeit noch weniger geeignet. Die Sensitivität liegt bei 96%, die Spezifität beträgt jedoch lediglich 33-38% (Jarvik et al 2002 [2b]). Morphologische und Lage-Veränderungen des Nervs lassen sich mit dem MRT gut darstellen (Uchiyama et al 2005) und möglicherweise für die Diagnose des KTS-Rezidivs nutzen (Wu et al 2004).

**A**

Die *Hautinzision* sollte bei allen offenen Verfahren ausreichend groß sein, um die erforderliche Sicht über das Operationsgebiet und den Verlauf des N. ulnaris und seiner Äste zu haben. Der N. cutaneus antebrachii medialis ist zu schonen.

**B**

Die Dekompression des N. ulnaris sollte vom retrokondylären Sulcus bis 5-7 cm distal des medialen Epikondylus erfolgen. Eine Rundumdissektion ist nicht erforderlich und sollte wegen des Risikos einer postoperativen Luxation und der Beeinträchtigung der Blutversorgung des Nervs unterbleiben.

Hierüber besteht Konsens innerhalb der Arbeitsgruppe.

**A**

Eine *epineurale Neurolyse* ist nur selten indiziert (z.B. bei starker Fibrosierung (Pavelka et al. 2004 [4]), eine *interfaszikuläre Neurolyse* ist kontraindiziert.

Hierüber besteht Konsens innerhalb der Arbeitsgruppe.

Die Verlagerungsprozedur mit langstreckiger Transposition des N. ulnaris birgt das Risiko einer *lokalen Ischämie* des Nervs infolge Schädigung der Vasa nervorum. Daher sind bei der Verlagerung die zuführenden Gefäße möglichst zu erhalten (Asami 1998). Bei der *langstreckigen endoskopischen Dekompression* (Hoffmann u. Siemionow 2006, Krishnan et al 2006) wird im Allgemeinen die Gefäßversorgung nicht beeinträchtigt.

## 7.4 Postoperative Weiterbehandlung

Nur wenige Autoren geben hierzu detaillierte Informationen. Grundsätzlich wird die sofortige Mobilisierung vorgezogen (Eversmann 1988 [5], Nigst 1983 [5], Lowe u. Mackinnon 2004 [5]). Die frühzeitige Bewegung des Ellenbogengelenks verhindert die Fibrosierung des Nervs und führt zur Ausbildung einer perineuralen Gleitschicht (Dellon et al. 1986).

Die sofortige Bewegung hat gegenüber einer 2-3 wöchigen Ruhigstellung den Vorteil einer deutlich kürzeren Arbeitsunfähigkeit, langfristig sind die Ergebnisse gleich (Weirich et al. 1998 [3b]). Nach submuskulären Verlagerungen wird von den meisten Autoren das Ellenbogengelenk auf einer Schiene für 2-3 Tage bis vier Wochen ruhiggestellt (Lund u. Amadio 2006 [4], Watchmaker 2002 [5], Lowe et al. 2001 [5]), aber auch von vornherein bewegt (Dellon u. Coert 2004 [5]).

Ein vermehrter Kräfteinsatz wird dagegen meist erst nach vier bis acht Wochen erlaubt (Lowe et al. 2001 [5], Lund u. Amadio 2006 [4]).

**B**

Postoperativ ist, unabhängig von der angewandten Methode, möglichst frühzeitig ein weitestgehender Bewegungsumfang ohne Belastung anzustreben. Ein voller Kräfteinsatz ist nach der einfachen Dekompression früher möglich als nach Vorverlagerung.

Die Arbeitsunfähigkeit beträgt je nach Tätigkeit nach der einfachen Dekompression durchschnittlich zwei bis drei Wochen, nach submuskulärer Verlagerung bis zu 6 Wochen und mehr.

Bei Vorliegen motorischer Paresen ist Übungsbehandlung unter *Anleitung* zur Kräftigung der paretischen Muskeln angezeigt.

## 8. Komplikationen

Grundsätzlich sind wie bei allen operativen Eingriffen Wundheilungsstörungen mit und ohne Infektionen möglich. Raumfordernde Hämatome sollten auch aus diesem Grund ausgeräumt werden. Eine häufige Komplikation bei allen Techniken ist die Läsion des N. cutaneus antebrachii medialis, die zu anhaltenden neurombedingten Beschwerden führen kann (Lowe et al 2004, Sarris et al 2002, Watchmaker 2002). Verletzungen des N. ulnaris können bei schwierigen Präparationen im Rahmen von schweren posttraumatischen, insbesondere knöchernen Veränderungen, aber auch nach unsachgemäßer Epicondylektomie vorkommen. Verletzungen muskulärer Äste sind bei allen Dekompressions- und Verlagerungsverfahren möglich.

Eine postoperative Zunahme der sensomotorischen Ausfälle und/oder Schmerzsymptomatik nach Ventralverlagerung ist meist auf eine ungenügende proximale und distale Mobilisierung des N. ulnaris zurückzuführen. Es kann hierdurch zu einer Abknickung (sogenanntes Kinking) des Nervs kommen. Ursache eines proximalen Kinking ist häufig eine ungenügende Resektion des Septum intermusculare mediale (Broudy et al. 1978, Filippi et al. 2001), eines distalen Abknickens, wenn beim Eintritt in die Flexoren die tiefen Flexorenfaszie nicht



ausreichend gespalten wurde (Caputo u. Watson 2000, Lowe et al. 2004, Vogel et al. 2004). Perineurale Vernarbungen und unzureichende Resektionen des Septum intermusculare mediale und der tiefen Flexorenfaszie waren die häufigste Ursache für einen Revisionseingriff (Vogel et al 2004). Auch eine ungenügende Verlagerung unmittelbar auf den Epicondylus medialis kann zu verstärkten Schmerzen und zu einem ungenügenden Behandlungserfolg oder einem Rezidiv führen (Matei et al 2004).

Rezidive können bei allen operativen Verfahren vorkommen, insbesondere nach intramuskulärer Verlagerung (Sunderland 1978).

Bei Verlagerungsprozeduren kann es insbesondere nach einer längeren Ruhigstellung und unterlassener Physiotherapie zu einer Gelenkkontraktur kommen. Eine Gelenkinstabilität stellt eine gefürchtete Komplikation nach der unsachgemäßen Epikondylektomie dar.

Eine extrem seltene Komplikation ist das komplexe regionale Schmerzsyndrom.

## 9. Prognose und Verlauf

Das Ausmaß der Vorschädigung ist ein wichtiger prognostischer Faktor (Assmus 1994, Höllerhage u Stolke 1985, Yamamoto et al 2006). Wenn Atrophien der kleinen Handmuskeln bereits länger als ein Jahr bestanden haben, bilden diese sich postoperativ meist nicht mehr oder nur unvollständig zurück. Jedoch können sich Atrophien (auch bei fehlender Stimulierbarkeit des Nervs) noch länger als 24 Monate postoperativ bessern (Matzuzaki et al 2004). Ein fehlendes sensibles NAP, beidseitiges Vorkommen und eine begleitende radikuläre Symptomatik wurden als prognostisch ungünstige Faktoren angesehen (Taha et al. 2004), ebenso hohes Alter, lange Symptombdauer und fortgeschrittene Läsion (Osterman u. Davies 1996, Yamamoto et al. 2006). Eine sonographisch nachgewiesene Verdickung des N. ulnaris war besonders bei konservativ behandelten Fällen ein prognostisch schlechteres Zeichen als das Fehlen einer solchen Verdickung und/oder eine Demyelinisierung (Beekman et al. 2004 b).

Die Ergebnisse sind signifikant besser bei Nichtrauchern, nicht signifikant verschieden bei Fettsucht, abnormer präoperativer NLG und begleitendem KTS und Plexusläsionen (Novak et al 2002). Widersprüchliche Ergebnisse liegen bei Diabetes und Alkoholismus vor (Höllerhage u. Stolke 1985).

Echte **Rezidive**, d.h. ein erneutes Auftreten einer sensomotorischen Ulnaris-Symptomatik nach initialer, mindestens 6 bis 12-monatiger Besserung der Symptomatik bzw. völliger Beschwerdefreiheit, sind nicht ungewöhnlich und können sogar noch nach vielen Jahren vorkommen. Hier ist zunächst eine anderweitige Ursache (s. Differenzialdiagnose) auszuschließen.

## 10. Revisionseingriffe

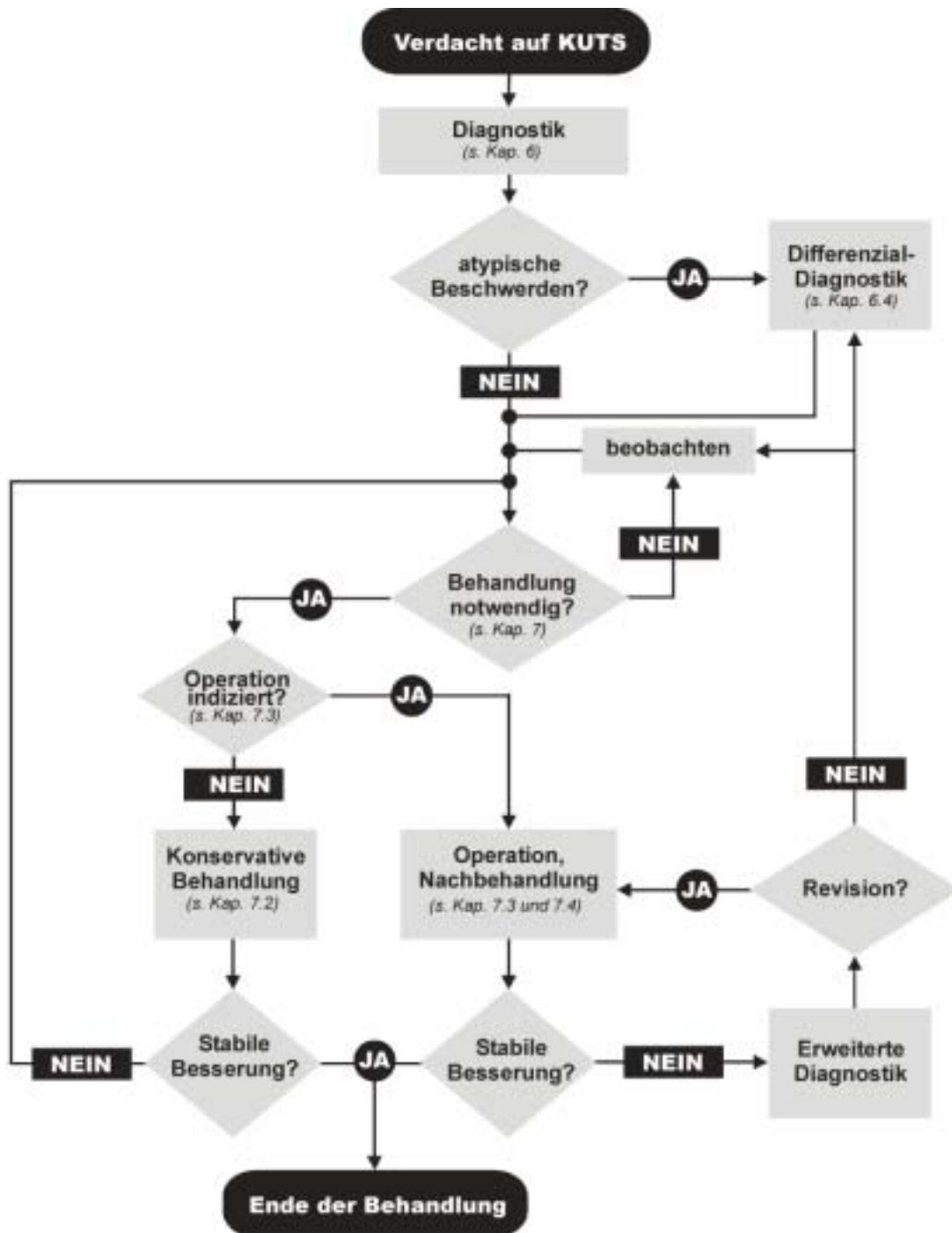
Bei persistierenden Beschwerden nach Dekompression ist nach Ausschluss anderweitiger Ursachen die vollständige Dekompression Ziel des Revisionseingriffs. Bei Rezidiven nach Dekompression und längerem beschwerdefreien Intervall kann die Dekompression ebenfalls wiederholt werden. Wenn allerdings erhebliche knöcherne Gelenkveränderungen vorliegen, ist die Verlagerung zu bevorzugen. Dies kann auch für Fälle einer (schmerzhaften) Ulnarluxation gelten.

Bei Revisionseingriffen wurden sowohl eine *submuskuläre* (Rogers et al. 1991 [4], Vogel et al. 2004 [4]) als auch eine *subkutane Verlagerung* (Caputo et al. 2000 [4]) empfohlen. Wenn nach einer (insuffizienten) Verlagerung starke Schmerzen auftreten, ist eine Rückverlagerung in Erwägung zu ziehen (Antoniadis u. Richter 1997 [4], Nach erfolgloser submuskulärer Vorverlagerung kann auch eine Neurolyse/Dekompression noch wirksam sein (Dagregorio u. Sain-Cast 2004 [4]).

**O** ine allgemeine Empfehlung zur operativen Technik bei Revisionseingriffen ist aufgrund der Studienlage nicht möglich. Die Entscheidung ist dem jeweiligen intraoperativen Befund anzupassen.

Revisionseingriffe sollten nur nach eingehender Diagnostik zum Ausschluss einer anderweitigen neurologischen Ursache durch einen besonders erfahrenen Operateur (Davis u. Bulluss 2005 [4]) durchgeführt werden; die Ergebnisse sind im Allgemeinen schlechter als bei Primäreingriffen (Vogel et al. 2004 [4]).

## 11. Klinischer Algorithmus



## 12. Literaturverzeichnis

1. AAEM: Practice parameter for electrodiagnostic studies in ulnar neuropathy at the elbow: summary statement. *Muscle Nerve* 1999; 22 Suppl 8: 171-174
2. Abdel-Salam A, Eyres KS, Cleary J: Drivers' elbow: a cause of ulnar neuropathy. *J Hand Surg (Br)* 1991; 16: 436-437
3. Ahcan U, Zorman P: Endoscopic decompression of the ulnar nerve at the elbow. *J Hand Surg (Am)* 2007;32:1171-6
4. Alp M, Akkin SM, Yalcin L, Marur T, Babacan M: Cubital tunnel release with two limited incisions: a cadaver study. *Surg Radiol Anat* 2004; 26: 259-262
5. Amadio PC, Beckenbaugh RD: Entrapment of the ulnar nerve by the deep flexor-pronator aponeurosis. *J Hand Surg (Am)* 1986; 11: 83-87
6. Amako M, Nemoto K, Kawaguchi M, Kato N, Arino H, Fujikawa K: Comparison between partial and minimal medial epicondylectomy combined with decompression for the treatment of cubital tunnel syndrome. *J Hand Surg (Am)* 2000; 25: 1043-1050
7. Andreisek G, Crook DW, Burg D, Marincek B, Weishaupt D: Peripheral neuropathies of the median, radial, and ulnar nerves. *Radiographics* 2006;26:1267-87
8. Antoniadis G, Richter HP: Pain after surgery for ulnar neuropathy at the elbow: A continuing challenge. *Neurosurg* 1997; 41: 585-591
9. Apfelberg D, Larson SJ: Dynamic anatomy of the ulnar nerve at the elbow. *Plastic & Reconstructive Surgery* 1973; 51: 76-81
10. Artico M, Pastore FS, Nucci F, Giuffre R: 290 Surgical procedures for ulnar nerve entrapment at the elbow: Physiopathology, clinical experience and results. *Acta Neurochir* 2000; 142: 303-308
11. Asamoto S, Boker DK, Jodicke A: Surgical treatment for ulnar nerve entrapment at the elbow. *Neurol Med Chir (Tokyo)* 2005; 45: 240-244
12. Assmus H: New aspects of pathogenesis and therapy of the cubital tunnel syndrome. *Adv Neurosurg* 1981;9:391-95
13. Assmus H: Die einfache Dekompression des N. ulnaris beim Kubitaltunnelsyndrom mit und ohne morphologische Veränderungen. *Erfahrungsbericht anhand von 523 Fällen. Nervenarzt* 1994; 65: 846-85
14. Assmus H, Antoniadis G (Hrsg.) *Nervenkompressionssyndrome. Steinkopff/Springer Heidelberg* 2008
15. Assmus H, Hoffmann R: Ulnarisneuropathie am Ellenbogen – Rinnen- oder Tunnelsyndrom? Ein Beitrag zur Pathogenese, Nomenklatur und Behandlung des Kubitaltunnelsyndroms. *Obere Extremität* 2007;2:90-95
16. Baek GH, Kwon BC, Chung MS: Comparative study between minimal medial epicondylectomy and anterior subcutaneous transposition of the ulnar nerve for cubital tunnel syndrome. *J Shoulder Elbow Surg* 2006; 15: 609-613
17. Bain GI, Bajhau A: Endoscopic release of the ulnar nerve at the elbow using the Agee device: a cadaveric study. *Arthroscopy* 2005; 21: 691-695
18. Bartels RH, Menovsky T, Van Overbeeke JJ, Veragen WIM: Surgical management of ulnar nerve compression at the elbow: an analysis of the literature. *J Neurosurg* 1998; 89:722-727
19. Bartels RH: History of the surgical treatment of ulnar nerve compression at the elbow. *Neurosurgery* 2001; 49: 391-400
20. Bartels RH, Grotenhuis JA, Kauer JM: The arcade of Struthers: an anatomical study. *Acta Neurochir (Wien)* 2003; 145: 295-300
21. Bartels RH, Verhagen WI, van der Wilt GJ, Meulstee J, van Rossum LG, Grotenhuis JA: Prospective randomized controlled study comparing simple decompression versus anterior subcutaneous transposition for idiopathic neuropathy of the ulnar nerve at the elbow: Part 1. *Neurosurgery* 2005; 56: 522-530
22. Bartels RH, Termeer EH, van der Wilt GJ, van Rossum LG, Meulstee J, Verhagen WI, Grotenhuis JA: Simple decompression or anterior subcutaneous transposition for ulnar neuropathy at the elbow: A cost-minimization analysis: Part 2. *Neurosurgery* 2005; 56: 531-536
23. Bartels RH, Verbeek AL: Risk factors for ulnar nerve compression at the elbow: a case control study. *Acta Neurochirurgica* 2007; 149: 669-674
24. Bednar MS, Blair SJ, Light TR: Complications of the treatment of cubital tunnel syndrome. *Hand Clin* 1994;10:83-92
25. Beekmann R, Schoenmaker MC, van der Plas JP, van den Berg LH, Franssen H, Wokke JH, Uitdehaag BM, Visser LH: Diagnostic value of high-resolution sonography in ulnar neuropathy at the elbow. *Neurology* 2004; 62: 767-773
26. Beekman R, van der Plas JP, Uitdehaag BM, Schellens RL, Visser LH: Clinical, electrodiagnostic, and sonographic studies in ulnar neuropathy at the elbow. *Muscle Nerve* 2004; 30: 202-208

27. Beekman R, Wokke JH, Schoenmaker MC, Lee ML, Visser LH: Ulnar neuropathy at the elbow: follow-up and prognostic factors determining outcome. *Neurology* 2005; 64: 1664-1665
28. Benecke R, Conrad B: The value of electrophysiological examination of the flexor carpi ulnaris muscle in the diagnosis of ulnar nerve lesions at the elbow. *J Neurol.* 1980;223:207-17.
29. Biggs M, Curtis JA: Randomized, prospective study comparing ulnar neurolysis in situ with submuscular transposition. *Neurosurgery* 2006; 58: 296-304
30. Bimmler D, Meyer VE: Surgical treatment of the ulnar nerve entrapment neuropathy: submuscular anterior transposition or simple decompression of the ulnar nerve? Long-term results in 79 cases. *Ann Chir Main Memb Super* 1996; 15: 148-157
31. Bischoff C: Neurophysiologische Methoden und Ergebnisse bei ausgewählten Erkrankungen. In: Bischoff C, Dengler R, Hopf HC (Hrsg.) *EMG – NLG*. Thieme, Stuttgart New York 2003
32. Black BT, Barron OA, Townsend PF, Glickel SZ, Eaton RG: Stabilized subcutaneous ulnar nerve transposition with immediate range of motion. Long-term follow-up. *J Bone Surg (Am)* 2000; 82-A: 1544-1551
33. Bozenka DJ: Cubital tunnel syndrome pathophysiology. *Clini Ortho* 1998; 351: 90-94
34. Brauer CA, Graham B: The surgical treatment of cubital tunnel syndrome: a decision analysis. *J Hand Surg Eur* 2007;32:654-62
35. Britz GW, Haynor DR, Kuntz C, Goodkin R, Gitter A, Maravilla K, Kliot M: Ulnar nerve entrapment at the elbow: correlation of magnetic resonance imaging, clinical, electrodiagnostic, and intraoperative findings. *Neurosurgery* 1996;38:458-65
36. Campbell WW, Pridgeon RM, Sahni SK: Entrapment neuropathy of the ulnar nerve at its point of exit from the flexor carpi ulnaris muscle. *Muscle Nerve* 1988; 11: 467-470
37. Campbell WW, Pridgeon RM, Riaz G, Astruc J, Sahni K S: Variations in anatomy of the ulnar nerve at the cubital tunnel: pitfalls in the diagnosis of ulnar neuropathy at the elbow. *Muscle Nerve* 1991; 14: 733-738
38. Caputo AE, Watson HK: Subcutaneous anterior transposition of the ulnar nerve for failed decompression of cubital tunnel syndrome. *J Hand Surg* 2000; 25A: 544-551
39. Casscells CD, Lindsey RW, Ebersole J, Li B: Ulnar neuropathy after median sternotomy. *Clin Orthop Rel Res* 1993;291:259-65
40. Center of evidence based medicine, Oxford 2001; [http://www.cebm.net/levels\\_of\\_evidence.asp](http://www.cebm.net/levels_of_evidence.asp)
41. Chan RC, Paine KWE, Varughese G: Ulnar neuropathy at the elbow: comparison of simple decompression and anterior transposition. *Neurosurgery* 1980; 7:545-550
42. Contreras MG, Warner MA, Charboneau WJ, Cahill DR: Anatomy of the ulnar nerve at the elbow: potential relationship of acute ulnar neuropathy to gender differences. *Clin Anat* 1998;11:372-8
43. Dagregorio G, Saint-Cast Y: Simple neurolysis for failed anterior submuscular transposition of the ulnar nerve at the elbow. *Int Orthop* 2004; 28: 342-346
44. Davis GA, Bulluss KJ: Submuscular transposition of the ulnar nerve: review of safety, efficacy and correlation with neurophysiological outcome. *J Clin Neurosci* 2005; 12: 524-548
45. Degeorges R, Masquelet AC: The cubital tunnel: anatomical study of its distal part. *Surg Radiol Anat* 2002; 24: 169-176
46. De Jesus R, Dellon AL: Historic origin of the "Arcade of Struthers". *J Hand Surg (Am)* 2003; 28: 528-531
47. Dellon AL: Review of treatment results for ulnar nerve entrapment at the elbow. *J Hand Surg* 1989; 14A: 688-700
48. Dellon AL: Techniques for successful management of ulnar nerve entrapment at the elbow. *Neurosurg Clin N Am* 1991;2:57-73
49. Dellon AL, Coert JH: Results of the musculofascial lengthening technique for submuscular transposition of the ulnar nerve at the elbow. *J Bone Joint Surg (Am)* 2004; 86-A: 169-179
50. Dellon AL, Hament W, Gittelshon A: Nonoperative management of cubital tunnel syndrome: an 8-year prospective study. *Neurology* 1993;43:1673-7
51. 43. Dellon AL, Mackinnon SE, Hudson AR, Hunter DA: Effect of submuscular versus intramuscular placement of ulnar nerve: experimental model in the primate. *J Hand Surg* 1986; 11B: 117-119
52. Descatha A, Leclerc A, Chastang JF, Roquelaure Y; Study Group on Repetitive Work: Incidence of ulnar nerve entrapment at the elbow in repetitive work. *Scand J Work Environ Health* 2004; 30: 234-240
53. Dinh PT, Gupta R: Subtotal medial epicondylectomy as a surgical option for treatment of cubital tunnel syndrome. *Tech Hand Up Extrem Surg* 2005; 9: 52-59

54. Don Griot JP, Hage JJ, de Groot PJ: Digital innervation patterns following median or ulnar nerve laceration and their correlation to anatomic variations of the communicating branch between these nerves. *J Hand Surg [Br]*. 2004 Aug;29(4):351-5
55. Doyle JR u. Botte MJ: *Surgical anatomy of the hand and upper extremity*. Lippincott Williams & Wilkins Philadelphia, Baltimore, New York 2003, p. 391
56. Efsthopoulos DG, Themistocleous GS, Papagelopoulos PJ, Chloros GD, Gerostathopoulos NE, Soucacos PN: Outcome of partial medial epicondylectomy for cubital tunnel syndrome. *Clin Orthop Relat Res* 2006; 444: 134-139
57. Eversmann WW: Entrapment and compression neuropathies. In: Green DP. Ed. *Operative Hand Surgery*, ed. 2, 1988 P. 957-1009
58. Eisen A, Danon J: The mild cubital tunnel syndrome. Its natural history and indications for surgical intervention. *Neurology* 1974; 24: 608-613
59. Feindel W, Stratford J: The role of the cubital tunnel in tardy ulnar palsy. *Can J Surg* 1958; 1: 287-300
60. Filippi R, Charalampaki P, Reisch R, Koch D, Grunert P: Recurrent cubital tunnel syndrome. Etiology and treatment. *Minim Invas Neurosurg* 2001; 44: 197-201
61. Filippi R, Farag S, Reisch R, Grunert P, Böcher-Schwarz H: Cubital tunnel syndrome. Treatment by decompression without transposition of ulnar nerve. *Minim Invas Neurosurg* 2002; 45: 164-168
62. Gervasio O, Gambardella G: Anterior submuscular transposition of the ulnar nerve in severe cubital tunnel syndrome. Personal experience. *J Neurosurg Sci* 2004;48:113-6
63. Gervasio O, Gambardella G, Zaccone C, Banca D. Simple decompression versus anterior submuscular transposition of the ulnar nerve in severe cubital tunnel syndrome: a prospective randomized study. *Neurosurgery* 2005; 56:108-117
64. Gervasio O, Zaccone C: Surgical approach to ulnar nerve compression at the elbow caused by the epitrochleoanconeus muscle and a prominent medial head of the triceps. *Neurosurgery* 2008;62:186-92
65. Geutjens GG, Langstaff RJ, Smith NJ: Medial epicondylectomy of ulnar-nerve transposition for ulnar neuropathy at the elbow? *J Bone Joint Surg (Br)* 1996; 78:777-779
66. Gonzalez MH, Lotfi P, Bendre A, Mandelbroyt Y, Lieska N: The ulnar nerve at the elbow and its local branching: an anatomic study. *J Hand Surg (Br)* 2001; 26: 142-144
67. Graham B: Strategies for nonrandomized clinical research in hand surgery. *Clin Plast Surg* 2005; 32: 529-536
68. Green JR, Rayan GM: The cubital tunnel: Anatomic, histologic, and biomechanical study. *J Shoulder Elbow Surg* 1999; 8: 466-470
69. Greenwald D, Blum LC 3<sup>rd</sup>, Adams D, Mercantonio C, Moffit M, Cooper B: Effective surgical treatment of cubital tunnel syndrome based on provocative clinical testing without electrodiagnostics. *Plast Reconstr Surg* 2006; 117: 87e-91e
70. Grewal R, Varitimidis SE, Vardakas DG, Sotereanos FH, Sotereanos DG: Ulnar nerve elongation and excursion in the cubital tunnel after decompression and anterior transposition. *J Hand Surg* 2000; 25B: 457-460
71. Harmon RL: Bilaterality of ulnar neuropathy at the elbow. *Electromyogr Clin Neurophysiol* 1991; 31: 195-198
72. Hashiguchi H, Ito H, Sawaizumi T: Stabilized subcutaneous transposition of the ulnar nerve. *Int Orthop* 2003; 27: 232-234
73. Heise CO, Toledo SM: Mixed latency difference for diagnosis of ulnar neuropathy at the elbow. *Arch Phys Med Rehabil* 2006; 87: 408-410
74. Heithoff SJ, Millender LH, Nalebuff EA, Petruska AJ: Medial epicondylectomy for the treatment of ulnar nerve compression at the elbow. *J Hand Surg Am* 1990;15:22-9
75. Herrmann DN, Preston DC, McIntosh KA, Logigian EL: Localization of ulnar neuropathy with conduction block across the elbow. *Muscle Nerve* 2001; 24: 698-700
76. Hicks D, Toby EB: Ulnar nerve strains at the elbow: the effect of in situ decompression and medial epicondylectomy. *J Hand Surg (Am)* 2002; 27: 1026-1031
77. Hilburn JW: General principles and use of electrodiagnostics studies in carpal and cubital tunnel syndromes. With special attention to pitfalls and interpretation. *Hand Clin* 1996; 12: 205-221
78. Höllerhage HG, Stolke D: Ergebnisse der volaren Transposition des Nervus ulnaris bei Sulcus-ulnaris-Syndrom. *Neurochirurgia* 1985;28:64-7
79. Hoffmann R, Siemionow M: The endoscopic management of cubital tunnel syndrome. *J Hand Surg (Br)* 2006; 31: 23-29
80. Holtzman RN, Mark MH, Patel MR, Wiener LM: Ulnar nerve entrapment neuropathy in the forearm. *J Hand Surg (Am)* 1984; 9: 576-578

81. Hong CZ, Long HA, Kanakamedala RV, Chang YM, Yates L: Splinting and local steroid injection for the treatment of ulnar neuropathy at the elbow: clinical and electrophysiological evaluation. *Arch Phys Med Rehabil* 1996; 77: 573-577
82. Huang JH, Samadani U, Zager EL: Ulnar nerve entrapment neuropathy at the elbow: simple decompression. *Neurosurgery* 2004; 55: 1150-1153
83. Iba K, Wada T, Aoki M, Tsuji H, Oda T, Yamashita T: Intraoperative measurement of pressure adjacent to the ulnar nerve in patients with cubital tunnel syndrome. *J Hand Surg (Am)* 2006; 31: 553-558
84. Iba K, Wada T, Aoki M, Oda T, Ozasa Y, Yamashita T: The relationship between the pressure adjacent to the ulnar nerve and the disease causing cubital tunnel syndrome. *Shoulder Elbow surg* 2008;Apr. 17 Epub
85. Kele H: Neurosonographie. In: Assmus H, Antoniadis G (Hrsg.) *Nervenkompressionssyndrome*. Steinkopff Heidelberg 2008
86. Kern RZ: The electrodiagnosis of ulnar nerve entrapment at the elbow. *Can J Neurol Sci* 2003; 30:314-319
87. Kim DH, Han K, Tiel RL, Murovic JA, Kline DG: Surgical outcomes of 654 ulnar nerve lesions. *J Neurosurg* 2003; 98: 993-1004
88. Kim DH, Kang YK, Hwang M, Jo HS, Kim KH: Localization of ulnar neuropathy at the elbow using new stimulator for the inching test. *Clin Neurophysiol* 2004; 115: 1021-1026
89. Kim DH, Date ES, Lee SH, Yoon JS, Hur SY, Kim SJ: Distance measure error induced by displacement of the ulnar nerve when the elbow is flexed. *Arch Phys Med Rehabil* 2005; 86: 809-812
90. Kim DH, Kang YK, Hwang M, Kwon HK, Lee HJ, Kim BG: Reference values of fractionated neurography of the ulnar nerve at the wrist in healthy subjects. *Clin Neurophysiol* 2005; 116: 2853-2857
91. Kim S, Choi JY, Huh YM, Song HT, Lee SA, Kim SM, Suh JS. Role of magnetic resonance imaging.....*Eur Radiol*. 2007;17:509-22 epub 2006
92. Kleinman WB: Cubital tunnel syndrome: anterior transposition as a logical approach to complete nerve decompression. *J Hand Surg (Am)* 1999; 24: 886-897
93. Kline DG, Reeves J, El-Gindi S, Reilly PL, Hudson AR, Field EM, Cole HO, Brock M: Treatment of ulnar neuropathy. *Surg Neurol* 2000; 53: 524-529
94. Krishnan KG, Pinzer T, Schackert G: A novel endoscopic technique in treating single nerve entrapment syndromes with special attention to ulnar nerve transposition and tarsal tunnel release: clinical application. *Operative Neurosurgery* 2006; 59 ONS Suppl 1
95. Landau ME, Diaz MI, Barner KC, Campbell WW: Changes in nerve conduction velocity across the elbow due to experimental error. *Muscle Nerve* 2002; 26: 838-840
96. Landau ME, Diaz MI, Barner KC, Campbell WW: Optimal distance for segmental nerve conduction studies revisited. *Muscle Nerve* 2003; 27: 367-369
97. Landau ME, Barner KC, Campbell WW: Optimal screening distance for ulnar neuropathy at the elbow. *Muscle Nerve* 2003; 27: 570-574
98. Landau ME, Barner KC, Campbell WW: Effect of body mass index on ulnar nerve conduction velocity, ulnar neuropathy at the elbow, and carpal tunnel syndrome. *Muscle Nerve* 2005; 32: 360-363
99. Landau ME, Barner KC, Murry ED, Campbell WW: Cold elbow syndrome: spurious slowing of ulnar nerve conduction velocity. *Muscle Nerve* 2005; 32: 815-817
100. Lankester BJ, Giddins GE: Ulnar nerve decompression in the cubital canal using local anaesthetics. *J Hand Surg (Br)* 2001; 26: 65-66
101. Leone J, Bhandari M, Thoma A: Anterior intramuscular transposition with ulnar nerve decompression at the elbow. *Clin Orthop* 2001; 387: 132-139
102. Le Roux PD, Ensign TD, Burchiel KJ (1990) Surgical decompression without transposition for ulnar neuropathy: factors determining outcome. *Neurosurgery* 27: 709-714
103. Lo YL, Leoh TH, Xu LQ, Nurjannah S, Dan YF: Short-segment nerve conduction studies in the localization of ulnar neuropathy of the elbow: use of flexor carpi ulnaris recordings. *Muscle Nerve* 2005; 31: 633-636
104. Lowe JB 3<sup>rd</sup>, Novak CB, Mackinnon SE: Current approach to cubital tunnel syndrome. *Neurosurgery Clinics of North America* 2001; 12: 267-284
105. Lowe JB, Mackinnon SE: Management of secondary cubital tunnel syndrome.. *J Reconstr Surg* 2004;113:E1-E16
106. Lowe JB 3<sup>rd</sup>, Maggi SP, Mackinnon SE: The position of crossing branches of the medial antebrachial cutaneous nerve during cubital tunnel surgery in humans. *Plast Reconstr Surg* 2004; 114: 692-696
107. Lund AT, Amadio PC: Treatment of cubital tunnel syndrome: perspective for the therapist. *J Hand Ther* 2006; 19: 170-178

108. Lundborg G. Surgical treatment of ulnar nerve entrapment at the elbow. 1992;17B:245-47
109. Martinoli C, Bianchi S, Pugliese F, Bacigalupo L, Gauglio C, Valle M, Derchi LE: Sonography of entrapment neuropathies in the upper limb (wrist excluded). *J Clin Ultrasound* 2004; 32: 438-450
110. Matei CI, Logigian EL, Shefner JM: Evaluation of patients with recurrent symptoms after ulnar nerve transposition. *Muscle Nerve* 2004; 30: 493-496
111. Matev B: Cubital tunnel syndrome. *Hand Surgery* 2003; 8: 127-131
112. Matsuzaki H, Yposhizu T, Maki Y, Tsubokawa, Yamamoto Y, Toishi S: Long-term clinical and neurologic recovery in the hand after surgery for severe cubital tunnel syndrome. *J Hand Surg* 2004; 29: 373-378
113. McGowan AJ: The results of transposition of the ulnar nerve for traumatic ulnar neuritis. *J Bone Jt Surg* 1950;32-B:293
114. Merlevede K, Theys P, van Hees J: Diagnosis of ulnar neuropathy: a new approach. *Muscle Nerve* 2000; 23: 478-481
115. Miller RG, Hummel EE: The cubital tunnel syndrome: treatment with simple decompression. *Ann Neurol* 1980; 7: 567-569
116. Mondelli M, Giannini F, Ballerini M, Ginanneschi F, Martorelli E: Incidence of ulnar neuropathy at the elbow in the province of Siena (Italy). *J Neurol Sci* 2005; 15: 5-10
117. Mondelli M, Padua L, Giannini F, Bibbo G, Aprile I, Rossi S: A self-administered questionnaire of ulnar neuropathy at the elbow. *Neurol Sci* 2006; 27: 402-411
118. Mowlawi A, Andrews K, Lille S, Verhulst S, Zook EG, Milner S: The management of cubital tunnel syndrome: a meta-analysis of clinical studies. *Plast Reconstr Surg* 2000; 106: 327-334
119. Nabhan A, Ahlhelm F, Kelm J, Reith W, Schwerdtfeger K, Steudel WI: Simple decompression or subcutaneous anterior transposition of the ulnar nerve for cubital tunnel syndrome. *J Hand Surg (Br)* 2005; 30: 521-524
120. Nabhan A, Kelm J, Steudel WI, Shariat K, Sova L, Ahlhelm F: Cubital tunnel syndrome – simple nerve decompression or decompression with subcutaneous anterior transposition? *Fortschr Neurol Psychiatr* 2007; 75: 168-171
121. Nathan PA, Keniston RC, Meadows KD: Outcome study of ulnar nerve compression at the elbow treated with simple decompression and an early programme of physical therapy. *J. Hand surg [Br.]* 1995;20B:628-37
122. Nathan PA, Istvan JA, Meadows KD: Intermediate and long-term outcomes following simple decompression of the ulnar nerve at the elbow. *Chir Main* 2005; 24: 29-34
123. Nawrot P, Romanowski L, Nowakowski A: Anatomical basis for a surgical treatment of cubital tunnel syndrome. *Chir Narzadow Ruchu Ortop Pol* 2004; 69: 207-210
124. Nigst, H: Ergebnisse der operativen Behandlung der Neuropathie des N. ulnaris im Ellenbogenbereich. *Handchirurgie* 1983; 15: 212-220
125. Nikitins MD, Griffin PA, Ch'ng S, Rice NJ: A dynamic anatomical study of ulnar nerve motion after anterior transposition for cubital tunnel syndrome. *Hand Surg* 2002; 7: 177-182.
126. Nouhan R, Kleinert JM: Ulnar nerve decompression by transposing the nerve and z-lengthening the flexor-pronator mass: clinical outcome. *J Hand Surg (Am)* 1997; 22: 127-131
127. Novak CB, Lee GW, Mackinnon SE, Lay L: Provokative testing for cubital tunnel syndrome. *J Hand Surg Am.* 1994;19:817-20
128. Novak CB, Mackinnon SE, Stuebe AM: Patient self-reported outcome after ulnar nerve transposition. *Ann Plast Surg* 2002; 48: 274-280
129. Odabasi Z, Oh SJ, Claussen GC, Kim DS: New near-nerve needle nerve conduction technique: differentiating epicondylar from cubital tunnel ulnar neuropathy. *Muscle Nerve* 1999; 22: 718-723
130. O'Driscoll SW, Horii E, Carmichael SW, Morrey BF: The cubital tunnel and ulnar neuropathy. *J Bone Joint Surg (Br)* 1991; 73: 613-617
131. Okamoto M, Abe M, Shirai H, Ueda N: Diagnostic ultrasonography of the ulnar nerve in cubital tunnel syndrome. *J Hand Surg* 2000; 25: 499-502
132. Osborne GV: The surgical treatment of tardy ulnar neuritis. *J Bone Jt Surg* 1957;39B:782
133. Osborne G: Compression neuritis of the ulnar nerve at the elbow. *The Hand* 1970; 2: 10-13
134. Padua L, Aprile I, Mazza O, Padua R, Pietracci E, Caliandro P, Pauri F, D'Amico P, Tonali P: Neurophysiological classification of ulnar entrapment across the elbow. *Neurol Sci* 2001; 22: 11-16
135. Padua L, Aprile I, Caliandro P, Foschini M, Mazza S, Tonali P: Natural history of ulnar entrapment at elbow. *Clin Neurophysiol* 2002; 113: 1980-1984

136. Park GY, Kim JM, Lee SM: The ultrasonographic and electrodiagnostic findings of ulnar neuropathy at the elbow. *Arch Phys Med Rehabil* 2004; 85: 1000-1005
137. Pavelka M, Rhomberg M, Estermann D, Löscher WN, Piza-Katzer H: Decompression without anterior transposition: an effective minimally invasive technique for cubital tunnel syndrome. *Minim Invas Neurosurg* 2004; 47: 119-123
138. Popa M, Dubert T: Treatment of cubital tunnel syndrome by frontal partial medial epicondylectomy. A retrospective series of 55 cases. *J Hand Surg (Br)* 2004; 29: 563-567
139. Porcellini G, Paladini P, Campi F, Merolla G: Arthroscopic neurolysis of the ulnar nerve at the elbow. *Chir Organi Mov* 2005; 90: 191-200
140. Posner MA: Compressive neuropathies of the ulnar nerve at the elbow and wrist. *Instr Course Lect* 2000; 49: 305-317
141. Rath Th, Meissl G, Millesi H: Ist die intraneurale Neurolyse beim Sulcus nervi ulnaris-Syndrom gerechtfertigt? *Handchir Mikrochir Plast Chir* 1989; 21: 294-298
142. Robertson C, Saratsiotis J: A review of compressive ulnar neuropathy at the elbow. *J Manipulative Physiol Ther* 2005; 28: 345
143. Robinson D, Aghasi MK, Halperin N: Medial epicondylectomy in cubital tunnel syndrome: an electrodiagnostic study. *J Hand Surg [Br]* 1992; 17: 255-256
144. Rochet S, Obert L, Lepage D, Garbuio P, Tropet Y: Should we divide Osborn's ligament during epicondylectomy and in situ decompression of the ulnar nerve? *Chir Main* 2004; 23: 131-136
145. Rogers MR, Bergfield TG, Aulicino PL: The failed ulnar nerve transposition. Etiology and treatment. *Clin Orthop* 1991; 269: 193-200
146. Rosenberg ZS, Beltran J, Cheung Y, et al (1995) MR imaging of the elbow: normal variant and potential diagnostics pitfalls of the trochlear groove and cubital tunnel. *AJR* 164: 415-418
147. Sarris I, Gobel F, Gainer M, Vardakas DG, Vogt MT, Sotereanos DG: Medial brachial and antebrachial cutaneous nerve injuries: effect on outcome in revision cubital tunnel surgery. *J Reconstr Microsurg* 2002; 18: 665-670
148. Schmidt A. Nervenkompressionssyndrome im Bereich des Ellenbogengelenks bei Patienten mit chronischer Polyarthrit. *Handchir Mikrochir Plast Chir* 1993;25:75-79
149. von Schroeder HP, Schecker LR: Redefining the "Arcade of Struthers". *J Hand Surg (Am)* 2004; 29: 335
150. Seradge H, Owen W: Cubital tunnel release with medial epicondylectomy factors influencing the outcome. *J Hand Surg (Am)* 1998; 23: 483-491
151. Seror P: Treatment of ulnar nerve palsy at the elbow with a night splint. *J Bone Jt Surg Br.* 1993;75:322-7
152. Seror P, Nathan PA: Relative frequency of nerve conduction abnormalities at carpal tunnel and cubital tunnel in France and the United States: importance of silent neuropathies and role of ulnar neuropathy after unsuccessful carpal tunnel syndrome release. *Ann Chir Main Memb Super* 1993; 12: 281-285
153. Shakir A, Micklesen PJ, Robinson LR: Which nerve conduction is best in ulnar neuropathy at the elbow? *Muscle Nerve* 2004; 29: 585-590
154. Siegel DB, Gelberman RH: Ulnar nerve: Applied anatomy and operative exposure. In Gelberman RH (ed): *Operative Nerve Repair and Reconstruction*. Philadelphia, JB Lippincott, 1991, pp 413-24
155. Siemionow M, Agaoglu G, Hoffmann R: Anatomic characteristics of a transparent submuscular membrane and its bands overlying the ulnar nerve in the upper forearm: a cadaver study. *J Hand Surg (Br)* 2007; 22: Epub
156. Siqueira MG, Martins RS: The controversial arcade of Struthers. *Surg Neuol* 2005; 64: 474
157. Steiner HH, von Haken MS, Steiner-Milz HG: Entrapment neuropathy at the cubital tunnel: simple decompression is the method of choice. *Acta Neurochir.* 1996;138:308-13
158. Stöhr M, Assmus H, Bischoff C, Haussmann P, Reiners K, Richter HP, Scheglmann K, Vogt Th: Chronische Ulnarisneuropathie am Ellenbogen (ulnar neuropathy at the elbow, UNE) In: Diener H, Hacke W (Hrsg.) *Leitlinien für Diagnostik und Therapie in der Neurologie*. Thieme, Stuttgart 2002
159. Sunderland S: *Nerves and nerve injuries*. Churchill Livingstone, Edinburgh London New York 1978
160. Szabo RM, Kwak C: Natural history and conservative management of cubital tunnel syndrome. *Hand Clin* 2007;23:311-8
161. Tackmann W, Vogel P, Kaeser HE, Ettlin Th: Sensitivity and localizing significance of motor and sensory electroneurographic parameters in the diagnosis of ulnar nerve lesions at the elbow. *J Neurol* 1984; 231: 204-211
162. Tackmann W, Richter HP, Stöhr M: *Kompressionssyndrome peripherer Nerven*. Springer, Berlin Heidelberg New York London Paris Tokyo 1989



163. Tada H, Hirayama T, Katsuki M, Habaguchi T: Long term results using a modified King's method for cubital tunnel syndrome. *Clin Orthop* 1997; 336: 107-110
164. Taha A, Galarza M, Zuccarello M, Taha J: Outcomes of cubital tunnel surgery among patients with absent sensory nerve conduction. *Neurosurg* 2004; 54: 891-896
165. Taniguchi Y, Takami M, Takami T, Yoshida M: Simple decompression with small skin incision for cubital tunnel syndrome. *J Hand Surg (Br)* 2002; 28: 621
166. Teoh LC, Yong FC, Tan SH, Andrew Chin YH: Anterior subfascial transposition of the ulnar nerve. *J Hand Surg (Br)* 2003; 28: 621
167. Tomaino MM, Brach PJ, Vansickle DP: The rationale for and efficacy of surgical intervention for electrodiagnostic-negative cubital tunnel syndrome. *J Hand Surg (Am)* 2001; 26: 1077-1081
168. Tsai TM, Chen IC, Majd ME, Lim BH: Cubital tunnel release with endoscopic assistance: results of a new technique. *J Hand Surg (Am)* 1999; 24: 647
169. Verheyden JR, Palmer AK: Cubital tunnel syndrome. *eMedicine* 2007
170. Vogel RB, Nossaman BC, Rayan GM: Revision anterior submucular transposition of the ulnar nerve for failed subcutaneous transposition. *J Plast Surg (Br)* 2004; 57: 311-316
171. Vucic S, Cordato DJ, Yiannikas C, Schwartz RS, Shnier RC: Utility of magnetic resonance imaging in diagnosing ulnar neuropathy at the elbow. *Clin Neurophysiol* 2006; 117: 590-595
172. Watchmaker G: Ulnar nerve compression. In: Allieu Y u. SE Mackinnon (Eds.) *Nerve compression syndromes of the upper limb*. Martin Dunitz London 2002 pp. 97-115
173. Waugh RP, Zlotolow DA: In situ decompression of the ulnar nerve at the cubital tunnel. *Hand Clin* 2007;23:319-27
174. Wehrli L, Oberlin C: The internal brachial ligament versus the arcade of Struthers: an anatomical study. *Plast Reconstr Surg* 2005; 115: 471-477
175. Weirich SD, Gelberman RH, Best SA, Abrahamsson SO, Furcolo DC, Lins RE: Rehabilitation after subcutaneous transposition of the ulnar nerve: immediate versus delayed mobilization. *J Shoulder Elbow Surg* 1998 1998; 7: 244-249
176. Wiesler ER, Chloros GD, Cartwright MS, Shin HW, Walker FO: Ultrasound in the diagnosis of ulnar neuropathy at the cubital tunnel. *J Hand Surg (Am)* 2006; 31: 1088-1093
177. Yamamoto K, Shishido T, Masaoka T, Katori Y, Tanaka S: Postoperative clinical results in cubital tunnel syndrome. *Orthopedics* 2006; 29: 347-353
178. Yoon JS, Kim BJ, Kim SJ et al. Ultrasonographic measurements in cubital tunnel syndrome. *Muscle Nerve* 2007 Epub ahead of print
179. Zlowodski M, Chan S, Bhandari M, Kalliainen L, Schubert W: Anterior transposition compared with simple decompression for treatment of cubital tunnel syndrome. A meta-analysis of randomized, controlled trials. *J Bone Jt Surg Am* 2007;89:2591-8

**Autoren:**

H. Assmus  
G. Antoniadis  
C. Bischoff  
R. Hoffmann  
A. K. Martini  
P. Preißler  
K. Scheglmann  
K. Schwerdtfeger  
K- D. Wessels  
M. Wüstner-Hofmann

**Koordination:**

Prof. Dr. M. Wüstner-Hofmann/Ulm,  
Dr. H. Assmus/Dossenheim-Heidelberg

**Methodische Beratung:**

PD Dr. K. Schwerdtfeger, Homburg  
Prof. Dr. Selbmann

**Korrespondenz:**

hans-assmus@t-online.de  
margot.wuestner@klinik-rosengasse.de

**Erstellungsdatum:** Oktober 2008

**Aktualisierung:** geplant 2011

**Danksagung:**

Die Koordinatoren der Leitlinie danken den Mitgliedern der Arbeitsgruppe, den externen Gutachtern, den Vorständen der beteiligten Gesellschaften und den Sekretariaten für ihren Einsatz und die gute Kooperation, die eine zügige Erstellung der Leitlinie ermöglichten.