



| | | | |
|--------------------------|----------------|----------------|------------|
| AWMF-Register Nr. | 024/018 | Klasse: | S2k |
|--------------------------|----------------|----------------|------------|

Leitlinie
der Gesellschaft für Neonatologie und Pädiatrische Intensivmedizin,
der Deutschen Gesellschaft für Kinderchirurgie,
der Gesellschaft für Neuropädiatrie,
der Deutschen Gesellschaft für Neurochirurgie,
der Deutschen Gesellschaft für Neuroradiologie,
der Gesellschaft für Pädiatrische Radiologie,
der Deutschen Gesellschaft für Anästhesie und Intensivmedizin,
der Deutschen Gesellschaft für Unfallchirurgie,
der Deutschen Interdisziplinäre Vereinigung für Intensiv- und
Notfallmedizin

Das Schädel-Hirn-Trauma im Kindesalter

Tabelle 1: Verwandte Abkürzungen

| | |
|-------------|--|
| ABC | ABC-Regel: Airways, Breathing, Circulation - Atemwege freihalten, Beatmung, Zirkulation (Kreislauf) prüfen u. ggf. in Gang bringen |
| CT | Computertomographie, Computertomogramm |
| EEG | Elektroenzephalographie, Elektroenzephalogramm |
| ICD10 GM | International classification of diseases - Version 10, German modification |
| ICP | Intracranial pressure - Intrakranieller Druck/Hirndruck |
| CPP | Cerebral perfusion pressure - zerebraler Perfusionsdruck |
| GCS | Glasgow Coma Scale, Glasgow Coma Score |
| MR, MRT | Magnetresonanztomographie |
| SHT | Schädelhirntrauma |
| RCT | Randomisierte kontrollierte Studie |
| PKW | Personenkraftwagen |

1. Einleitung

Diese im Konsens erarbeitete und in den beteiligten Fachgesellschaften abgestimmte Leitlinie ersetzt die vorher parallel vorhandenen Leitlinien der beteiligten Fachgesellschaften zum SHT im Kindesalter (bis 14 Jahre). Sie beschränkt sich auf Diagnostik und Behandlung des isolierten Schädel-Hirn-Traumas und geht nicht umfassend auf die damit verbundenen Begleitverletzungen ein. Während das SHT des Jugendlichen dem im Erwachsenenalter ähnelt, bestehen insbesondere im Säuglings- und Kleinkindesalter auf Grund unterschiedlicher Kopf-Körper-Proportionen, altersabhängiger metabolischer Voraussetzungen und spezieller Verletzungsmechanismen Unterschiede (1, 2, 3, 4). Dennoch muss in dieser Leitlinie auch auf Studien und gesicherte Erfahrungen an Erwachsenen zurückgegriffen werden, um die Evidenz der Aussagen zu belegen (5).

Eine Besonderheit im Kindesalter sind SHT im Rahmen von Kindesmisshandlungen (z.B. Schütteltrauma), von denen vor allem Kinder in den ersten 3 Lebensjahren betroffen sind und die oft aus mehrzeitigen, schweren, kombinierten intrakraniellen Verletzungen bestehen und häufig mit massiven diffusen Hirngewebsverletzungen und Augenhintergrundseinblutungen einhergehen (6). Hinsichtlich des diagnostischen Vorgehens wird auf die AWMF-Leitlinie 071/003 verwiesen (7).

Die Wahrscheinlichkeit, eine posttraumatische intrakranielle Blutung zu entwickeln, ist bei Kindern geringer als bei Erwachsenen. Wie bei Erwachsenen führt sie aber zu einer Bewusstseinsintrübung und zeigt damit diagnostischen und ggf. operativen Handlungsbedarf an (8).

Hirngewebe hat die geringste Sauerstoffmangeltoleranz aller Organe, die Rechtzeitigkeit der Behandlung ist daher häufig entscheidend für das Überleben bzw. das Ausmaß der bleibenden Behinderung des Verletzten.

Die Leitlinie soll die derzeit aktuellen Methoden in der Diagnostik und Therapie dieses Krankheitsbildes am Unfallort, auf dem Transport und im Krankenhaus darstellen und richtet sich an die in der Versorgung schädelhirnverletzter Patienten tätigen Gesundheitsberufe. Zum Verständnis dieser Leitlinie sind medizinische Vorkenntnisse erforderlich. Die Entstehung der Leitlinie wird in einem gesondert publizierten **Leitlinienreport** beschrieben.

Grundlage dieser Leitlinie ist die best verfügbare "Evidenz", die von den Mitgliedern des Redaktionskomitees sorgfältig zusammengetragen und bewertet wurden. Nicht in jedem Falle konnte der Empfehlungen direkt aus dem Evidenzgrad der vorliegenden Literatur abgeleitet werden (5). So wurde die Indikation für eine operative Versorgung raumfordernder intrakranieller Blutungen mit einem hohen Empfehlungsgrad versehen, auch wenn hierfür keine Studien vorliegen. Derartige Empfehlungen sind Ausdruck allgemein anerkannter guter klinischer Praxis, die seitens der am Delphiprozess dieser Leitlinie Beteiligten nicht in Frage gestellt wird. Im Hinblick auf die im Verlauf der Fertigstellung dieser Leitlinie gemachten Vorgaben der AWMF für eine einheitliche Struktur der unterschiedlichen Leitlinientypen (S1, S2e, S2k, S3) werden in dieser S2k Leitlinie die Empfehlungsgrade nicht explizit angeben sondern sprachlich durch „soll“, „sollte“ und „kann“ ausgedrückt. Im Literaturverzeichnis werden aus Gründen der Transparenz die Evidenzgrade der zitierten Studien angegeben.

Tabelle 2: Therapiestudien:

| "Evidenz"grad | Studien-/Literaturtyp |
|---------------|---|
| 1a | Systematisches Review randomisierter kontrollierter Studien |
| 1b | Mindestens eine randomisierte kontrollierte Studie (RCT) |
| 2a-b | Systematisches Review von vergleichenden Kohortenstudien |
| 3a-b | Systematisches Review von Fall-Kontrollstudien oder mindestens eine gut geplante kontrollierte Studie |
| 4 | Fallserien und mangelhafte Fall-Kontrollstudien, begründete Expertenmeinung |
| 5 | Meinungen ohne explizite kritische Bewertung |

Tabelle 3: Diagnosestudien:

| "Evidenz"grad | Studien-/Literaturtyp |
|---------------|--|
| 1a | Systematisches Review guter Diagnose-Studien vom Typ Ib |
| 1b | Studie an einer Stichprobe der Zielpopulation, bei der bei allen Patienten der Referenztest unabhängig, blind und objektiv eingesetzt wurde |
| 2a-b | Systematisches Review von Diagnosestudien oder mindestens eine, bei der an einer selektierten Stichprobe der Zielpopulation der Referenztest unabhängig, blind und objektiv eingesetzt wurde |
| 3a-b | Systematisches Review von Diagnosestudien oder mindestens eine, bei der der Referenztest nicht bei allen Personen eingesetzt wurde |
| 4 | Fall-Kontrollstudie oder Studien mit nicht unabhängig, blind oder objektiv eingesetztem Referenztest |
| 5 | Meinungen ohne explizite kritische Bewertung |

2. Definitionen

Ein **Schädelhirntrauma** ist Folge einer Gewalteinwirkung, die zu einer Funktionsstörung und/oder Verletzung des Gehirns geführt hat und mit einer Prellung oder Verletzung der Kopfschwarte, des knöchernen Schädels, der Gefäße, des Hirngewebes und/oder der Dura verbunden sein kann. Eine Verletzung des Kopfes ohne Hirnfunktionsstörung oder Verletzung des Gehirns bezeichnet man als **Schädelprellung**.

Wenn die Dura bei gleichzeitiger Verletzung der Weichteile und des Knochens zerrissen ist und somit eine Verbindung des Schädelinneren mit der Außenwelt besteht, liegt ein **offenes SHT** vor.

Zu unterscheiden ist zwischen einer primären und einer sekundären Läsion. Unter primär wird die im Augenblick der Gewalteinwirkung entstehende Schädigung des Hirngewebes verstanden. Diese Primärläsion umfasst irreversibel zerstörte Zellen einerseits und funktionsgestörte Neurone andererseits, die aber prinzipiell überleben und regenerieren

können. Die primäre Schädigung ist Ausgangspunkt für eine Kaskade von Reaktionen, die zu sekundären Läsionen führt. Diese können gegebenenfalls durch eine schnelle und wirksame Therapie gemildert werden. Ihre Begrenzung ist damit das eigentliche Ziel der medizinischen Therapie bei Schädelhirnverletzungen.

3. Epidemiologie

28,1 % aller SHT betreffen Patienten unter 16 Jahren (11, 12). In dieser Altersgruppe muss in Deutschland jährlich von 581 Patienten pro 100.000 Einwohner ausgegangen werden; davon sind weniger als 10 % als mittelschwere oder schwere SHT einzustufen. Die Sterblichkeit insgesamt beträgt 0,5 %, bei schwerem SHT allerdings 14 %. Insgesamt ergibt das hochgerechnet ca. 70.000 Patienten unter 16 Jahren mit SHT, wovon etwa 350 Patienten versterben. Die hochgerechneten gesamtgesellschaftlichen Kosten betragen für das SHT in Deutschland ca. 2,8 Milliarden €/Jahr.

4. Symptome

Subjektive Störungen nach einem SHT sind Kopfschmerzen, Benommenheitsgefühl, Übelkeit mit und ohne Erbrechen oder Schwindel, aber auch Doppelbilder und Schwerhörigkeit.

Objektive Verletzungszeichen des Kopfes sind Schwellung, Hämatom, Riss- oder Platzwunden, Skalpierung, Deformitäten des Schädels, Impressionen, Austritt von Blut, Liquor oder Hirngewebe, Blutung aus Mund, Nase oder Ohr.

Hinweise auf eine Schädigung des Nervensystems sind Amnesie, Wachheitsstörungen, Orientierungsstörungen, Erbrechen, Lähmungen, Reflexauffälligkeiten, Sprach- und/oder Koordinationsstörungen, Hirnnervenstörungen, Krampfanfälle, Streckkrämpfe, vegetative Störungen.

Eine Störung des Bewusstseins weist auf eine schwerwiegende Funktionsstörung des Gehirns hin. Zu unterscheiden sind folgende Formen bzw. Stufen.

Bewusstseinstörung: Reduzierte Wachheit, die Orientierung zu Person, Ort und Zeit ist eingeschränkt oder fehlt, die Augen können geöffnet werden.

Zeichen bei Kindern unter 24 Monaten: Auffällige Verhaltensänderung mit Schläfrigkeit, verminderter Spontanmotorik, verlangsamten Reaktionen, Spielunlust und Inappetenz. Diese Symptome können vom Untersucher manchmal nur schwer erfasst werden (13). Den Angaben der Bezugspersonen kommt große Bedeutung zu (14).

Bewusstlosigkeit (Koma): Fehlen geistiger Wahrnehmung der Umgebung und seiner selbst (15). Die klinischen Zeichen hierfür sind (16, 17, 18): nicht erweckbarer Zustand, Augen werden - sofern keine lokalen Verletzungen des Auges und/oder der Augenmuskeln vorliegen - weder spontan noch auf Schmerzreiz geöffnet, Aufforderungen werden nicht befolgt, spontane Bewegungen sind möglich. In der Glasgow Coma Scale entspricht dies Werten unter 9 Punkten (19, 20).

Zeichen einer lebensbedrohlichen Verschlechterung beim bewusstseinsgestörten Kind nach SHT sind Pupillenerweiterung, gestörte Pupillenreaktion auf Licht, Paresen, Beuge- u. Streckesynergismen, Bradykardie und Atemstillstand.

Zur Klassifikation der Schwere des Schädelhirntraumas

Das Schädel-Hirn-Trauma ist insbesondere in der Akutphase eine dynamische Störung. Da sowohl eine rasche Verschlechterung als auch Verbesserung des klinischen Erscheinungsbildes auftreten kann, muss die anfängliche Abschätzung des Verletzungsgrades oft dem klinischen Verlauf angepasst werden.

International am häufigsten verwandt wird die Einteilung in die drei Schweregrade leicht, mittelschwer und schwer. Sie wird heute auf die in der **Glasgow Coma Scale** erfassten neurologischen Teilbefunde bzw. den daraus ermittelten Summenscore bezogen, wobei gewöhnlich, aber keineswegs einheitlich, dem leichten SHT ein GCS von 13-15, dem mittelschweren SHT eine GCS von 9-12 und dem schweren SHT ein GCS von < 9 zugeordnet wird (21, 22, 23, 24). Hinsichtlich des besten Zeitpunktes der GCS-Erhebung (nach Stabilisierung am Unfallort, nach Einlieferung ins Krankenhaus, nach 6 oder 12 Stunden, schlechtester Wert innerhalb 48 Stunden usw.) gibt es verschiedene Vorschläge, von denen sich bislang keiner durchsetzen konnte. Weitere methodische Schwächen des GCS für eine prognostisch verlässliche Schweregradeinteilung des SHT stellen die nicht immer mögliche Summenbildung, seine Abhängigkeit vom Ausbildungsstand der Untersucher und seine Beeinflussung durch die angewandte Therapie dar, so dass seine Anwendung für Therapieentscheidungen und Prognosestellungen insbesondere bei Kindern einer Modifikation bedarf (25, 26, 27, 28, 29, 30).

Die in Deutschland entwickelte **Einteilung nach Tönnis und Loew** (31) in drei Schweregrade beruht auf der Dauer neurologischer Störungen. Sie ist frühestens nach 3 Wochen, d. h. de facto nur retrospektiv, anwendbar und somit für die Akutversorgung von untergeordneter Bedeutung.

Die Behandlung richtet sich nach dem aktuellen klinisch-neurologischen Befund und dessen Verlauf, der durch wiederholte (und vor allem in der Frühphase engmaschige) Untersuchungen (ggf. ergänzt durch Schnittbildgebung) erfasst wird (32, 33).

Weitere Verletzungen beim Schädelhirntrauma

Bei jedem bewusstlosen Patienten ist nach Schädelhirntrauma grundsätzlich die Möglichkeit mehrfacher, in der Summe lebensbedrohlicher Verletzungen (bedeutungsgleich mit Polytrauma) zu unterstellen. Da der bewusstlose Patient und auch das nicht bewusstlose Kleinkind weder zum Unfallhergang noch zu seinen Beschwerden und Schmerzen selbst Angaben machen können, sind weitere Verletzungen durch sorgfältige Zusatzuntersuchungen auszuschließen. Insbesondere Verletzungen des Respirationstraktes mit konsekutiver Hypoxie und ein hämodynamisch relevanter Blutverlust, der auch in körpereigene Kompartimente (Bauch-, Thoraxtrauma, multiple Frakturen) erfolgen kann, verstärken die zerebrale Schädigung unter Umständen erheblich. Diese Situation sollte daher sofort erkannt werden und bedarf umgehender Gegenmaßnahmen (s. unten).

2 % aller Kinder mit SHT nach Sturz haben begleitende Verletzungen des Rückenmarks (34). Bei schweren Unfällen steigt dieser Anteil auf fast 10 % (35, 36). Bei Säuglingen sind Rückenmarksverletzungen mit 0,2 % sehr selten, wenn nicht ein Verkehrsunfall oder ein Sturz aus großer Höhe (> 3 m) vorausgegangen sind (37). Bei bewusstlosen Kindern nach SHT sollte bis zum radiologischen Beweis des Gegenteils von einer instabilen Wirbelsäulenverletzung ausgegangen werden.

Durch die Gewalteinwirkung auf den Schädel kann es auch bei Kindern zur Verletzung der hirnversorgenden Gefäße kommen mit Dissektion, Ausbildung eines traumatischen Aneurysmas und insbesondere bei basalen Frakturen zur Ausbildung einer arteriovenösen Fistel (38, 39, 40).

5. Maßnahmen am Unfallort - Präklinische Versorgung

Sofortmaßnahmen

Die nachfolgenden Empfehlungen gelten insbesondere für das schwere SHT. Hypoxämie und arterielle Hypotension sind in einem signifikanten Ausmaß mit einer schlechteren klinischen Erholung verbunden (33, 41, 42, 43, 44, 45). Absolute Priorität der diagnostischen und therapeutischen Maßnahmen am Unfallort hat daher die Erkennung und nach Möglichkeit die sofortige Beseitigung aller Zustände, die mit einem Blutdruckabfall oder einer Abnahme der Sauerstoffsättigung im Blut einhergehen (ABC-Regel). Bei Hirnverletzten ist jederzeit damit zu rechnen, dass eine Verschlechterung der Atmung eintritt, so dass vorbeugende Maßnahmen zur Sicherstellung der Sauerstoffversorgung des Gehirns von oberster Dringlichkeit sind.

Bei bewusstlosen Patienten (Anhaltgröße GCS < 9) sichern endotracheale Intubation und Beatmung den Gasaustausch und sind deshalb indiziert. Ihre Anwendung setzt allerdings hinreichende Erfahrung bei Kindern voraus (46). Begleitende, atmungsrelevante Verletzungen wie Pneumothorax und Hämatothorax müssen erkannt und notfallmäßig behandelt werden.

Anzustreben sind Normoxie und Normokapnie. Ein Absinken der arteriellen Sauerstoffsättigung unter 90 % sollte vermieden werden (33, 46, 47,48).

Erforderlich sind Sicherstellung der Herz-Kreislauffunktionen durch Stillen offensichtlicher Blutungen, Überwachung von Blutdruck und Puls sowie Substitution von Flüssigkeitsverlusten. Anzustreben ist arterielle Normotonie. Sofern altersabhängige Normalwertkurven nicht zur Hand sind, kann nach der Formel „Systolischer Blutdruck höher als 70 mmHg + 2-mal Alter in Jahren“ verfahren werden. Dieser Wert entspricht der 5. Altersperzentile. Der Medianwert liegt ca. 20 mmHg höher (47) und sollte angestrebt werden.

Da bei schwerem SHT in bis zu 10 % der Fälle auch bei Kindern mit einer zusätzlichen Verletzung der Wirbelsäule gerechnet werden muss, sind insbesondere bei bewusstlosen Kindern Bewegungen des Kopfes gegen die Körperachse bei der Erstversorgung zu vermeiden und eine achsengerechte Lagerung des Kopfes beim Transport sicherzustellen (36, 49).

Anamnese

Neben dem klinischen Befund gibt die Anamnese Hinweise auf eine potentielle intrakranielle Verletzung. Sie soll daher unbedingt erhoben werden. Angaben über die Art der Fahrzeugbeschädigung oder die Absturzhöhe (50) liefern Informationen über die Gewalteinwirkung und das mögliche Ausmaß einer Verletzung und haben damit Bedeutung für das weitere Vorgehen (z. B. für die Indikation einer CT-Untersuchung - s. Abschnitt Akutversorgung im Krankenhaus). Gegebenenfalls liefert die Fremdanamnese (Befragung von Eltern, Unfallbeteiligte oder Unfallzeugen) wichtige Hinweise. Insbesondere der Hinweis auf einen initial, aktuell aber nicht mehr bewusstseinsklaren Patienten muss als Ausdruck einer sich verschlechternden intrakraniellen Verletzung gewertet werden. Wesentlich ist auch die zeitnahe Erhebung einer Medikamentenanamnese (z. B. Einnahme blutgerinnungshemmender Medikamente).

Neurologische Untersuchung

Unverzichtbar sind die Erfassung und Dokumentation von

- Bewusstseinsklarheit, Bewusstseinstrübung oder Bewusstlosigkeit
- Pupillenfunktion
- Motorischen Funktionen der Extremitäten mit seitengetrennter Unterscheidung an Arm und Bein. Sofern keine Willkürbewegungen möglich sind, muss die Reaktion auf Schmerzreiz erfasst werden. Hierbei sollte auf das Vorliegen von Beuge- oder Strecksynergismen geachtet werden.
- Liegt keine Bewusstlosigkeit vor, sind zusätzlich Orientierung, Hirnnervenfunktion, Koordination und Sprachfunktion zu erfassen.

Diese neurologischen Befunde, mit Uhrzeit dokumentiert, sind entscheidend für den Ablauf der weiteren Behandlung. Kurzfristige Kontrollen des neurologischen Befundes zur Erkennung einer Verschlechterung sind anzuraten (33, 51).

Trotz verschiedener Schwierigkeiten hat sich der GCS international zur Einschätzung der momentan festzustellenden Schwere einer Hirnfunktionsstörung eingebürgert. Mit ihr können die Aspekte *Augenöffnen*, *verbale Kommunikation* und *motorische Reaktion* standardisiert bewertet werden (23, 33). Der GCS beinhaltet keine Definition des Symptoms Koma, erfasst unzureichend die klinischen Zeichen der lebensbedrohlichen Einklemmung, i.e. Hemiparese, Pupillenstörungen und Strecksynergismen, differenziert kaum bei leichter Symptomatik (GCS 13-15) und überbewertet spinale Bewegungsmuster, so dass im Extremfall ein Summenscore von 6 Punkten noch im Hirntod möglich ist. Der praktische Wert des Summenscores erscheint begrenzt, da die Bedeutung der Einzelsymptome einen sehr unterschiedlichen Stellenwert haben kann (25). Eine Korrelation mit dem Behandlungsergebnis wird zunehmend angezweifelt (32). Die Anwendung der GCS beim Kleinkind ist wegen dessen eingeschränkter sprachlichen Kommunikation unbefriedigend (52).

Schädelhirntrauma bei Bewusstseinsstörung aus anderer Ursache

In einzelnen Fällen führt eine akut einsetzende Bewusstseinsstörung zu einem Unfallgeschehen mit Schädelhirntrauma. Eine während der Versorgung am Unfallort

einfach zu erkennende und sofort zu therapierende Ursache ist die Hypoglykämie (33). Neben endokrinologischen und metabolischen Ursachen, Infektionskrankheiten, Hypoxie und Liquorzirkulationsstörungen, ist auch an kardiovaskuläre und zerebrovaskuläre Erkrankungen (Lungenembolie, Schlaganfall, Subarachnoidalblutung) sowie andere Gründe wie Intoxikation und Hypothermie zu denken.

Indikationen für eine Einweisung in ein Krankenhaus

Bei Vorliegen folgender Symptome soll eine stationäre Einweisung zur weiteren diagnostischen Abklärung und ggf. Beobachtung des Patienten veranlasst werden bei

- Koma
- Bewusstseinstörung
- Neurologische Ausfälle
- Krampfanfall
- Hinweise auf Schädelfraktur
- Verdacht auf nasale oder otogene Liquorfistel

Bei folgenden Symptomen im Zusammenhang mit einer Gewalteinwirkung auf den Schädel ist die Einweisung in ein Krankenhaus ratsam:

- Erbrechen, insbesondere wenn es mehrfach auftritt und ein enger zeitlicher Zusammenhang zur Gewalteinwirkung besteht
- Bei Hinweisen auf eine Gerinnungsstörung (Fremdanamnese, nicht sistierende Blutung aus oberflächlichen Verletzungen usw.)
- Bei starken andauernden Kopfschmerzen
- Bei Verdacht auf Kindesmisshandlung mit Wiederholungsgefahr
- Im Zweifel, z.B. bei kindlicher Verhaltensänderung aus elterlicher Sicht insbesondere bei Kindern < 24 Monate

Die Wahl der Klinik richtet sich nach ihrer Entfernung und der Ausstattung. Im Falle eines Schädelhirntraumas mit anhaltender Bewusstlosigkeit (GCS < 9), einer zunehmenden Eintrübung (Verschlechterung einzelner GCS-Werte), Pupillenstörung, Lähmung oder Anfällen sollte die Klinik über die Möglichkeit einer qualifizierten operativen Versorgung intrakranieller Verletzungen und intensivmedizinischen Betreuung von Kindern verfügen (33, 53).

Transport

Zur Frage der Analgosedierung und Relaxierung für den Transport kann keine eindeutige Empfehlung ausgesprochen werden, da Studien fehlen, die eine positive Wirkung belegen (54). Die kardiopulmonale Versorgung ist sicherlich mit diesen Maßnahmen einfacher zu gewährleisten, so dass dies in das Ermessen des versorgenden Notarztes gestellt werden muss. Der Nachteil dieser Maßnahmen ist eine mehr oder weniger starke Einschränkung der neurologischen Beurteilbarkeit (23).

Hirnprotektive Therapie

Auf die lange Zeit umstrittene Gabe von **Glukokortikoiden** soll nach neuesten Erkenntnissen aufgrund einer signifikant erhöhten 14-Tage-Letalität verzichtet werden (55, 56).

In den Fällen mit Verdacht auf transtentorielle Herniation und den Zeichen des Mittelhirnsyndroms (Pupillenerweiterung, Strecksynergismen, Streckreaktion auf Schmerzreiz, progrediente Bewusstseinsstrübung) kann die **Hyperventilation** als Behandlungsoption in der Frühphase nach Trauma eingesetzt, aber nicht grundsätzlich empfohlen werden (23, 33, 57).

Für die hirnpotektive Wirkung von **Mannitol** und **hypertonen Kochsalzlösungen** während des Transportes gibt es bislang noch keine ausreichende Datenlage, die eine Empfehlung ermöglicht (58).

Die Gabe von Barbituraten, die in früheren Leitlinien bei anderweitig nicht beherrschbaren Hirndruckkrisen empfohlen wurde (23), ist nicht ausreichend belegt (59). Auf die negativ inotrope Wirkung und den möglichen Blutdruckabfall bei Barbituratgabe muss geachtet werden (60).

Die Ergebnisse in klinischen Studien haben bisher nicht den Nutzen weiterer medikamentöser Therapieregime belegen können, denen aufgrund experimenteller Untersuchungen eine hirnpotektive Wirkung zugeschrieben wird. Derzeit kann keine Empfehlung für die Gabe von 21-Aminosteroiden, Kalziumantagonisten, Glutamat-Rezeptor-Antagonisten, Tris-Puffer usw. gegeben werden (33, 61, 62, 63).

Dokumentation

Für die weitere Versorgung des schädelhirnverletzten Patienten sind Angaben zum Unfallmechanismus, der initiale Befund und der weitere Verlauf von großer Bedeutung. Sobald die Versorgung des Patienten es erlaubt, sollten die Angaben schriftlich dokumentiert werden.

6. Akutversorgung im Krankenhaus

Bei nicht bewusstlosen Patienten (> 95 % aller Kinder mit SHT) erfolgt die Indikationsstellung zum Schädel-CT differenziert. Große prospektive neuere Kohortenstudien geben hier eine Hilfestellung (14, 64, 65). Es ist beim leichten SHT ohne Bewusstlosigkeit abzuwägen, ob eine sorgfältige Beobachtung unter stationären Bedingungen über 12-48 Stunden gegenüber einem initialen Schädel-CT mit Strahlen- und ggf. Narkoserisiko die geeignetere Alternative darstellt.

Aufgrund der Möglichkeit einer bislang nicht erkannten Mehrfachverletzung ist für bewusstlose Patienten eine interdisziplinäre Versorgung bei der Einlieferung ins Krankenhaus anzuraten. Nach Überprüfung des klinischen Befundes, ggf. der Sicherstellung der Vitalfunktionen ist bei bewusstlosen Patienten eine bildgebende Diagnostik erforderlich. Unmittelbar lebensbedrohliche Verletzungsfolgen, Blutungen in die großen Körperhöhlen Schädel, Thorax, Abdomen müssen vorrangig vor nicht lebensbedrohlichen

Verletzungsfolgen diagnostiziert werden. Bei bewusstlosen Verletzten müssen grundsätzlich sowohl eine akut lebensbedrohliche intrakranielle Blutung als auch lebensbedrohliche Mehrfachverletzungen unterstellt werden. Hinweise ergeben sich aus der Vorgeschichte und dem ersten Untersuchungsbefund. Da die sofortige Entlastung einer raumfordernden intrakraniellen Blutung lebensrettend sein kann, ist bei stabiler Atem- und Kreislauffunktion eine Verzögerung des sofort notwendigen Schädel-CT (s. unten) nicht gerechtfertigt. Auch für das am Unfallort ansprechbare, für Intubation und Transport aber sedierte Kind gilt diese Forderung, weil die Unterscheidung einer sich entwickelnden intrakraniellen Blutung von einer medikamentösen Ursache der Bewusstlosigkeit nur mittels CT möglich ist. Die schnellste und in Hinblick auf die weitere Behandlung aussagekräftigste bildgebende Diagnostik bei Mehrfachverletzung stellt ein Spiral-CT des Schädels mit Wirbelsäule, Thorax und Abdomens dar. Nach Ausschluss bzw. Behandlung der akut lebensbedrohlichen Verletzungsfolgen sind knöcherne und je nach Umständen andere Verletzungen auszuschließen.

Bildgebende Diagnostik

Computertomographie: Die kraniale CT gilt als Goldstandard und soll bei schädelhirnverletzten Patienten erfolgen (obligate Indikation), wenn folgende Befunde vorliegen (65, 66, 67, 68, 69, 70, 71, 72):

- Koma
- Anhaltende Bewusstseinstörung
- Fokale neurologische Störungen wie z.B. Paresen, Hirnnervenausfälle, zerebraler Anfall
- Verdacht auf Impressionsfraktur, Schädelbasisfraktur und offene Verletzungen

Eine kraniale CT sollte in Zweifelsfällen durchgeführt werden (fakultative Indikation), z. B. bei:

- Schwerer Unfallmechanismus, z.B. PKW-Unfall, Fallhöhe > 1,5 m (14, 73) oder unklaren Angaben zur Unfallanamnese
- starken bzw. anhaltenden Kopfschmerzen
- Erbrechen mit engem zeitlichen Zusammenhang zur Gewalteinwirkung und bei mehrfachem Auftreten
- Intoxikation mit Alkohol oder Drogen
- Bei Hinweisen auf eine Gerinnungsstörung

Ohne vorübergehenden Bewusstseinsverlust, wiederholtes Erbrechen, starke Kopfschmerzen, schweren Unfallmechanismus oder Hinweise auf Schädelfraktur ist die Wahrscheinlichkeit einer klinisch relevanten Hirnverletzung bei Kindern > 24 Monate geringer als 1%. Bei Kindern < 24 Monate sind zusätzlich nichtfrontale Hämatoome und Verhaltensauffälligkeiten zu berücksichtigen (14, 64, 65, 74, 75, 76).

Durch eine Röntgen-Schädel-Aufnahme kann eine intrakranielle Verletzung nicht ausgeschlossen werden, so dass sie keine Alternative zum Schädel-CT darstellt (77, 78). Wenn bei fakultativer CT-Indikation auf ein CT verzichtet wird, ist alternativ zum CT eine engmaschige neurologische Überwachung durchzuführen.

Im Falle einer neurologischen Verschlechterung ist die Durchführung einer (Kontroll-)CT erforderlich. Auch bei fehlender Erholung oder bewusstlosen Patienten ist ein Verlaufs-CT nach 4 - 8 Stunden ratsam. Eine generelle Schädel-CT-Kontrolle ist nicht erforderlich (79).

Sonographie: Die Indikation zur transfontanellaren (bis etwa 18 Monate) und transkranialen (bis 16 Jahre) Sonographie kann grundsätzlich bei jedem Schädel-Hirn-Trauma gestellt werden (80, 81, 82). In den Fällen, in denen eine Indikation zur stationären Aufnahme und sofortigen CT-Untersuchung nicht gegeben ist, kann sie zusätzliche Sicherheit beim Ausschluss behandlungsbedürftiger intrakranieller Blutungen geben. Eine unauffällige Sonographie schließt eine raumfordernde kalottennahe Blutung nicht aus, Veränderungen in der hinteren Schädelgrube können nicht hinreichend erfasst werden. Eine sonographische Untersuchung darf demnach ein nach anamnestischen oder klinischen Befunden indiziertes Schädel-CT nicht verzögern

Elektroenzephalographie: EEG-Untersuchungen nach SHT können Allgemeinstörungen oder Herdbefunde als Folge einer funktionellen oder strukturellen Hirnschädigung aufweisen und prognostische Hinweise geben (83). Durch EEG-Verlaufsuntersuchungen kann der passagere Charakter solcher Veränderungen belegt werden. Ferner kann ein EEG Hinweise auf eine zerebrale Anfallsbereitschaft geben, die bei unbekannter Ursache eines Sturzereignisses diagnostisch hilfreich sein können. Bei bewusstlosem Patienten kann durch ein EEG ein Status epilepticus ausgeschlossen werden (84). Der Nutzen eines EEG für die Indikationsstellung zur Bildgebung oder Entscheidung über die Dauer der stationären Betreuung ist nicht durch Studien belegt. Der Nachweis hypersynchroner Aktivität im EEG allein begründet nicht die Notwendigkeit einer antiepileptischen Therapie.

Magnetresonanztomographie: Aufgrund des hohen apparativen Aufwandes bei schwer verletzten Patienten eignet sich die MRT derzeit nicht als primäre bildgebende Untersuchung (85) in der Akutsituation. Im Vergleich zur CT hat sie jedoch eine höhere Sensitivität für umschriebene Gewebsläsionen (86, 87). Sie wird daher vor allem bei Patienten mit neurologischen Störungen ohne pathologischen CT Befund empfohlen u.a. um diffuse axonale Scherverletzungen zu erkennen.

Indikation für den stationären Verbleib im Krankenhaus

Eine stationäre Aufnahme zur Überwachung und Therapie des Patienten sollte erfolgen bei

- Operativ zu versorgenden Verletzungsfolgen
- Bewusstseinsstörungen, Bewusstlosigkeit
- Neurologischen Störungen
- Schädelfraktur
- Liquoraustritt, offener Schädelhirnverletzung
- Im CT erkennbaren Verletzungsfolgen
- Erbrechen, insbesondere wenn es mehrfach auftritt und ein enger zeitlicher Zusammenhang zur Gewalteinwirkung besteht (88)
- Bei Hinweisen auf eine Gerinnungsstörung (Fremdanamnese, nicht sistierende Blutung aus oberflächlichen Verletzungen usw.)
- Bei starken andauernden Kopfschmerzen
- Bei Verdacht auf Kindesmisshandlung mit Wiederholungsgefahr
- Bei weiteren behandlungspflichtigen Störungen
- Intoxikation mit Drogen
- Im Zweifel, z.B. bei kindlicher Verhaltensänderung aus elterlicher Sicht insbesondere bei Kindern < 24 Monate

Die Dauer des stationären Aufenthaltes ist abhängig von der Dauer der Symptome. Intrakranielle Blutungen als Folge des SHT führen fast immer in den ersten 6-12 Stunden nach dem Ereignis zu klinischen Symptomen (89, 90).

7. Therapie

Ziel der Therapie nach einem SHT ist es, das Ausmaß der eingangs erwähnten sekundären Hirnschädigung zu begrenzen und den funktionsgeschädigten, aber nicht zerstörten Zellen des Gehirns optimale Bedingungen für die funktionelle Regeneration zu geben. Operationspflichtige Verletzungsfolgen müssen rechtzeitig behandelt werden. Die Therapie beginnt am Unfallort (s. Abschnitt Maßnahmen am Unfallort) und setzt sich im Krankenhaus fort.

Notfallmäßige operative Versorgung

Die Indikation für eine operative Entlastung einer traumatischen intrakraniellen Raumforderung ist nie durch prospektiv randomisierte und kontrollierte Studien überprüft worden. Es gibt mehrere retrospektive Analysen (91, 92, 93, 94, 95, 96, 97, 98), aus denen der Nutzen einer operativen Dekompression ebenfalls ableitbar ist. Aufgrund der jahrzehntelangen, übereinstimmenden Erfahrung kann die Notwendigkeit des operativen Vorgehens als eine Grundannahme guter klinischer Praxis angesehen werden, die nicht in Frage gestellt wird.

Raumfordernde, intrakranielle Verletzungen stellen eine absolut dringliche Operationsindikation dar. Dies gilt sowohl für traumatische intrakranielle Blutungen (Epiduralhämatom, Subduralhämatom, Intrazerebralhämatom/Kontusion) als auch für raumfordernde Impressionsfrakturen. Die Definition der Raumforderung ergibt sich dabei durch die Verlagerung zerebraler Strukturen, insbesondere des normalerweise in der Mittellinie gelegenen 3. Ventrikels. Neben dem Befund in der Computertomographie (Dicke, Volumen und Lokalisation des Hämatoms, Ausmaß der Mittellinienverlagerung) ist der klinische Befund entscheidend für die Indikationsstellung und die Schnelligkeit, mit der die operative Versorgung zu erfolgen hat. Bei Zeichen einer transtentoriellen Herniation können Minuten über das klinische Ergebnis entscheiden.

Operationen mit aufgeschobener Dringlichkeit

Offene oder geschlossene Impressionsfrakturen ohne Verlagerung der Mittellinienstrukturen, penetrierende Verletzungen und basale Frakturen mit Liquorrhoe stellen Operationen mit aufgeschobener Dringlichkeit dar. Ihre Durchführung bedarf neurochirurgischer bzw. entsprechender kinderchirurgischer Kompetenz. Der Zeitpunkt des operativen Eingriffes hängt dabei von vielen Faktoren ab und sollte individuell vom Behandlungsteam festgelegt werden.

Nicht vital erforderliche Operationen von Begleitverletzungen sollten im Rahmen der Primärversorgung nur durchgeführt werden, soweit sie für die Herstellung einer adäquaten Intensivtherapie erforderlich sind. Dabei dürfen keine größeren Blutverluste

oder Volumenverschiebungen entstehen. Die Methodenwahl richtet sich nach den Prinzipien der "damage control surgery" (99). Im weiteren Verlauf sollten Eingriffe, die nicht aus den genannten Gründen erforderlich sind, bei anhaltender Bewusstlosigkeit zurückgestellt werden, bis der Zustand des Patienten hinreichend stabil erscheint (24, 100).

Entlastungskraniektomie

Eine wirksame Möglichkeit, den erhöhten intrakraniellen Druck zu senken, ist die operative Dekompression durch Kraniektomie und ggf. Duraerweiterungsplastik. Die Notwendigkeit ergibt sich meist bei Entwicklung eines ausgeprägten (sekundären) Hirnödems und daher häufiger mit einer mehrtägigen Latenz. Die Methode ist nach einzelnen Studien mit gutem Behandlungserfolg zurzeit Gegenstand wissenschaftlicher Untersuchungen und kann daher noch nicht abschließend bewertet werden (101, 102, 103, 104).

Konservative Behandlung intrakranieller Blutungen

In Einzelfällen ist bei nicht raumfordernden Blutungen und stabilem neurologischem Befund ein nicht operatives Vorgehen gerechtfertigt (93, 94, 95, 96). Diese Patienten müssen aber einer engmaschigen klinischen und computertomographischen Verlaufsbeobachtung unterzogen werden. Im Falle einer klinischen Verschlechterung oder Zunahme der Raumforderung muss eine sofortige operative Entlastung durchführbar sein.

Messung des intrakraniellen Druckes

Die Messung des intrakraniellen Druckes hat in den letzten Jahrzehnten international Einzug in die Akutversorgung bewusstloser schädelhirnverletzter Patienten gehalten und wurde mittlerweile in mehreren internationalen Leitlinien implementiert (24, 48, 105, 106, 107). Aus pathophysiologischen Überlegungen heraus erscheint sie sinnvoll, da die klinische Überwachung vieler zerebraler Funktionen nur eingeschränkt möglich ist. Sie kann bei sedierten Patienten als Instrument der Überwachung auf eine drohende Mittelhirneinklemmung durch progrediente Hirnschwellung oder raumfordernde intrakranielle Hämatome hinweisen und erlaubt so, frühzeitig Gegenmaßnahmen zu ergreifen.

Auch wenn es derzeit keine prospektive randomisiert-kontrollierte Studie gibt, die das klinische Ergebnis in Relation zur Durchführung eines ICP-Monitorings setzt (108), weisen sowohl mehrere Kohortenstudien der letzten Jahre als auch die klinische Praxis auf ihren Wert für die intensivmedizinische Überwachung hin (109, 110, 111, 112). Die Häufigkeit der Anwendung der invasiven ICP-Messung bei bewusstlosen Kindern liegt bei 33% (113). Die Einführung von Leitlinien, die unter anderem ein solches ICP-Monitoring vorsehen, führte darüber hinaus zu einer Zunahme günstiger Verläufe bei SHT-Patienten (114, 115). Die intrakranielle Druckmessung wird bei bewusstlosen Patienten unter Berücksichtigung des klinischen Verlaufes und der bildmorphologischen Befunde nach SHT zur Überwachung und Therapiesteuerung eingesetzt. Sie ist nicht bei jedem Bewusstlosen erforderlich.

Der praktische Nutzen der invasiv gemessenen ICP und CPP Werte wird aber auch kontrovers diskutiert (116, 117, 118, 119), da Medikamente, die wirksam und nachhaltig einen erhöhten ICP senken könnten, nicht verfügbar sind. Wenngleich die Risiken einer invasiven Hirndruckmessung im Kindesalter insgesamt als niedrig eingeschätzt werden (107), gibt es dennoch Hinweise, dass das Risiko einer intrazerebralen Blutung durch diese invasive Messung bei 10% liegen kann (120). Bei diesen gegensätzlichen Beobachtungen ist die Indikation zur operativen Anlage einer intrakraniellen Hirndrucksonde im Einzelfall durch den Operateur und Intensivmediziner im Einvernehmen zu stellen und kann nicht zum allgemein verbindlichen Standard erklärt werden (121).

Voraussetzung einer ausreichenden Hirndurchblutung ist ein adäquater zerebraler Perfusionsdruck (CPP), der sich vereinfacht aus der Differenz des mittleren arteriellen Blutdruckes und des mittleren ICP errechnen lässt. Die Frage, ob bei erhöhtem ICP mehr die Senkung des ICP oder die Aufrechterhaltung des CPP im Vordergrund der Therapie stehen sollte, wird in der Literatur unterschiedlich beantwortet. Die derzeit vorliegende "Evidenz" spricht dafür, dass

- der CPP im Kindesalter nicht unter 40 mmHg sinken sollte, möglicherweise aber ein höherer CPP (bis 65 mmHg) günstiger ist (118, 122),
- der CPP andererseits nicht durch eine aggressive Therapie über 70 mmHg angehoben werden sollte (48).

Zur kontinuierlichen Bestimmung des CPP ist eine invasive ICP-Messung erforderlich. Solange die Ventrikel nicht vollständig ausgepresst sind, bietet das ICP-Monitoring über eine Ventrikeldrainage die Möglichkeit, durch Ablassen von Liquor einen erhöhten ICP zu senken (123).

Eine Bestimmung des individuell optimalen CPP setzt eine gleichzeitige Kenntnis von Hirndurchblutung, Sauerstoffversorgung und -bedarf und/oder Hirnstoffwechsel voraus. Regionale Messungen (mittels Parenchymsensoren, transkranieller Doppleruntersuchungen oder perfusionsgewichteter Bildgebung) zur Abschätzung dieses Wertes sind derzeit Gegenstand wissenschaftlicher Untersuchungen (124, 125).

Konservative Therapie

Die erforderliche klinische Überwachung richtet sich nach dem neurologischen Befund. Zu dem Zeitintervall, in dem die klinischen Verlaufsuntersuchungen zu wiederholen sind, liegen keine evidenzbasierten Daten vor. Engmaschige Verlaufskontrollen sind wegen der oft raschen Verschlechterung des neurologischen Befundes erforderlich.

Bei schädelhirnverletzten Patienten ist eine Substitution ausgefallener Funktionen wie Atmung, Nahrungsaufnahme und Flüssigkeitszufuhr (48, 126, 127) erforderlich. Wesentliches Ziel nach dem gegenwärtigen Stand der wissenschaftlichen Erkenntnis ist es, eine Homöostase (u.a. Normoxie, Normotonie, Vermeiden einer Hyperthermie, Normoglykämie) zu erreichen und drohende (z. B. infektiöse) Komplikationen abzuwenden (128). Sepsis, Pneumonie und Blutgerinnungsstörungen sind unabhängige Prädiktoren eines schlechten klinischen Ergebnisses (129). Die hierzu bereits am Unfallort begonnenen Maßnahmen werden im Krankenhaus, häufig im Rahmen einer intensivmedizinischen Behandlung, fortgesetzt.

Auch wenn es in der Literatur keine „gute“ oder „höhergradige“ Evidenz für den Nutzen gibt, so stellt doch die Aufrechterhaltung eines adäquaten CPP aus pathophysiologischen Überlegungen heraus ein wichtiges Element dieser Homöostase dar. Dies beinhaltet die Vermeidung von Blutdruckabfällen, die gegebenenfalls den Einsatz von **Katecholaminen** erfordern. Zur Senkung eines erhöhten ICP stehen mehrere Möglichkeiten zur Verfügung:

Osmodiuretika, z. B. Mannitol bewirken eine kurzzeitige Senkung des ICP (48, 130, 131, 132). Auf die Serum-Osmolarität und die Nierenfunktion muss geachtet werden.

Die **Hyperventilation** kann bei erhöhtem Hirndruck und akuter Gefahr einer transtentoriellen Herniation für einen kurzen Zeitraum hilfreich sein. Sie bewirkt über eine Vasokonstriktion eine Verminderung des intrakraniellen Blutvolumens und damit eine meist vorübergehende ICP-Senkung. Eine prolongierte Hyperventilation kann aber zu einer schlechteren Gewebsperfusion und damit zu nachteiligen Ergebnissen führen (48, 131, 133). Sie sollte daher nur in begründeten Ausnahmefällen angewandt werden.

Die Oberkörperhochlagerung auf 30° wird häufig empfohlen, obwohl hierdurch der CPP nicht beeinflusst wird. Extrem hohe ICP-Werte werden jedoch reduziert.

Die **(Analgo-)Sedierung** per se hat keinen ICP-senkenden Effekt. Unruhezustände unter abnormer Eigenatmung können aber zur ICP-Erhöhung führen, die sich günstig beeinflussen lassen (131). Durch die verbesserte Beatmung lässt sich darüber hinaus eine bessere Oxygenierung erreichen.

Für die hirnpotektive Wirkung **hypertoner Kochsalzlösungen** gibt es bislang noch keine ausreichende Datenlage, die eine Empfehlung ermöglicht (29, 131).

Die Gabe von **Barbituraten**, die in früheren Leitlinien bei anderweitig nicht beherrschbaren Hirndruckkrisen empfohlen wurde (23, 131), ist nicht ausreichend belegt (59). Auf die negativ inotrope Wirkung, den möglichen Blutdruckabfall und die Beeinträchtigung der neurologischen Beurteilbarkeit bei Barbituratgabe muss geachtet werden.

Weitere beim SHT angewandte Therapiekonzepte sind:

Die **hyperbare Sauerstofftherapie**, deren Nutzen jedoch nicht belegt ist (134).

Die **Hypothermie**, deren potentiell günstigem Effekt vermutlich eine erhöhte Rate an Komplikationen entgegensteht (29, 131, 135, 136, 137, 138, 139) und die eine neurologische Verlaufsbeobachtung unmöglich macht, ist weiterhin Gegenstand wissenschaftlicher Untersuchungen.

Die Notwendigkeit einer **antibiotischen Prophylaxe bei frontobasalen Frakturen mit Liquorrhoe** ist kontrovers diskutiert worden. Eine zwingende Evidenz für die Gabe von Antibiotika liegt jedoch nicht vor (140, 141).

Auf die lange Zeit umstrittene Gabe von **Glukokortikoiden** soll nach neuesten Erkenntnissen aufgrund einer signifikant erhöhten 14-Tage-Letalität verzichtet werden (55, 142, 143).

Eine **antikonvulsive Therapie** verhindert das Auftreten epileptischer Anfälle in der ersten Woche nach Trauma. Das Auftreten eines Anfalls in der Frühphase führt jedoch nicht zu einem schlechteren klinischen Ergebnis (48,144, 145).

Eine über ein bis zwei Wochen hinausgehende Antikonvulsivagabe ist nicht mit einer Reduktion spätraumatischer Anfälle verbunden (48, 144, 145, 146).

Die Datenlage in der wissenschaftlichen Literatur hat bisher nicht den Nutzen weiterer, als spezifisch **hirnprotektiv** angesehener **Therapieregime** belegen können. Derzeit kann keine Empfehlung für die Gabe von 21-Aminosteroiden, Kalziumantagonisten, Glutamat-Rezeptor-Antagonisten, Tris-Puffer usw. gegeben werden (29, 33, 61, 62, 63).

Bei der Gabe von Heparin bzw. Heparinderivaten muss der Nutzen gegenüber der Gefahr einer Größenzunahme intrakranieller Blutungen abgewogen werden. Zudem gibt es bei Hirnverletzungen keine Zulassung für diese Präparate und daher bleibt die Anwendung außerhalb des Zulassungsbereiches zustimmungspflichtig durch den Patienten oder seinen gesetzlichen Vertreter.

Mydriatica sind bei bewusstlosen Patienten nach SHT grundsätzlich kontraindiziert, da nach ihrer Anwendung die Entwicklung einer Anisokorie als Frühzeichen einer intrakraniellen Einklemmung nicht mehr erfasst werden kann.

8. Prognose

In der Frühphase nach Schädelhirntrauma kann die Prognose auch durch den Geübten nur mit großer Ungenauigkeit abgeschätzt werden. Als wesentliche Faktoren von fundamentaler prognostischer Bedeutung haben sich die Bewusstlosigkeit und begleitende neurologische Störungen, die Dauer der Bewusstlosigkeit und das Alter erwiesen (147). Unter den Zusatzuntersuchungen kommt den evozierten Potenzialen eine hohe prognostische Bedeutung zu. Die Lokalisation von Hirnschädigungen im Schädel-MRT, besonders des Hirnstammes, ist ebenfalls bedeutsam für die Prognose (86).

Eine häufig übersehene Spätfolge nach SHT ist die hypophysäre Insuffizienz (148, 149, 150). Bei Verdacht sollte eine endokrinologische Abklärung erfolgen.

Selten kann es auch nach relativ leichter Gewalteinwirkung mit mehrwöchiger Latenz zur Ausbildung einer intrakraniell raumfordernden Blutung, eines chronischen subduralen Hämatoms, kommen.

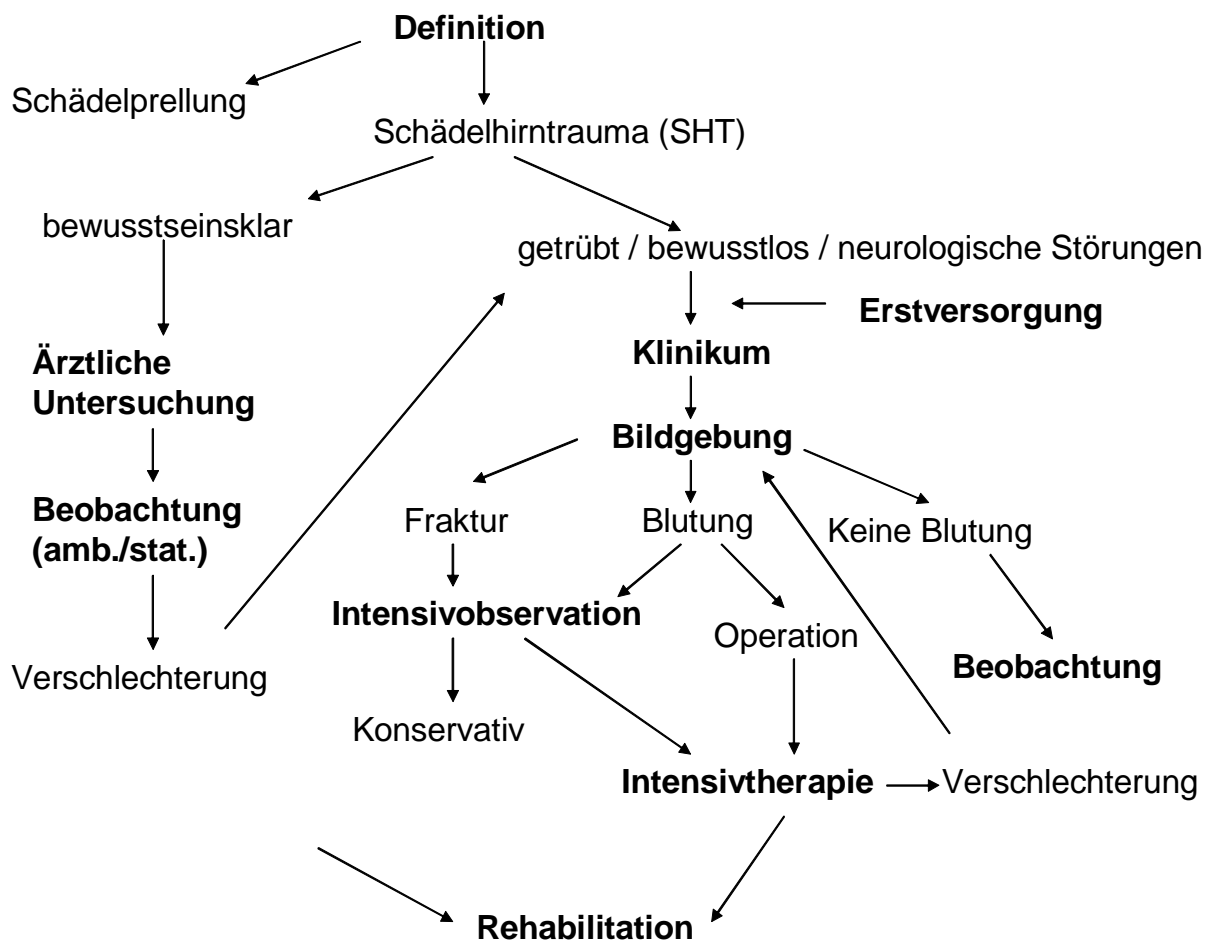
Nachuntersuchungen nach leichtem SHT zeigen, dass nur selten mit Spätstörungen zu rechnen ist (151).

9. Rehabilitation

Während die Notwendigkeit einer anschließenden Rehabilitationsbehandlung bei schwerem SHT meist augenscheinlich ist, kann es bei leichteren Verletzungen mit rascher Erholung und vermeintlich vollständiger Heilung zum Persistieren neuropsychologischer Funktionsstörungen kommen, die im Kliniksetting nicht oder nur wenig auffallen, die schulische oder berufliche Wiedereingliederung aber erheblich behindern können. Unter

diesem Gesichtspunkt sollte der Bedarf einer Anschlussbehandlung in jedem Fall kritisch überdacht und ggf. eine neuropädiatrische, sozialpädiatrische oder rehabilitationsmedizinische Nachuntersuchung geplant werden.

Abb. 1: Der den diagnostischen und therapeutischen Empfehlungen dieser Leitlinie zugrunde liegende Algorithmus.



Literatur:

1. Jankowitz BT, Adelson PD Pediatric traumatic brain injury: past, present and future. *Dev Neurosci* 2006; 28:264-275
2. Kochanek PM Pediatric traumatic brain injury: quo vadis? *Dev Neurosci* 2006; 28:244-255 EG2b
3. Giza CC, Mink RB, Madikians A: Pediatric traumatic brain injury: not just little adults. *Curr Opin Crit Care*. 2007; 13:143-152
4. Freemann SS, Udomphorn Y, Armstead WM, Fisk DM, Vavilala MS Young age as a risk factor for impaired cerebral autoregulation after moderate to severe pediatric traumatic brain injury. *Anesthesiology* 2008; 108:588-595
5. Adelson PD, Bratton SL, Carney NA, Chesnut RM, du Coudray HE, Goldstein B, Kochanek PM, Miller HC, Partington MP, Selden NR, Warden CR, Wright DW Guidelines for the acute medical management of severe traumatic brain injury in infants, children, and adolescents. Chapter 18. Nutritional support. *Pediatr Crit Care Med* 2003; 4/3: 68-71 EG2b
6. Bechtel K, Stoessel K, Leventhal JM, Ogle E, Teague B, Lavietes S, Dziura J, Duncan C: Characteristics that distinguish accidental from abusive injured young children with head trauma. *Pediatrics* 2004;114:165-168
7. Thyen U, Herrmann B, Frank R, von Bismarck S: Kindesmisshandlung und Vernachlässigung. AWMF-Leitlinie 071/003 (September 2008), www.uni-duesseldorf.de/awmf/ll/EB2b
8. Teasdale GM, Murray G, Anderson E, Mendelow AD, MacMillan R, Jennett B, Brookes M: Risks of acute traumatic intracranial haematoma in children and adults: implications for managing head injuries. *BMJ* 1990; 300:363-367
9. Oxford-Centre for Evidence Based Medicine Levels of Evidence (May 2001), www.cebm.net/levels_of_evidence.asp The impact on outcomes in a community hospital setting of using the AANS traumatic brain injury guidelines. *American Association for Neurologic Surgeons*. EG2a
10. Nationales Programm für Versorgungs-Leitlinien. Methoden-Report (3/2007), www.versorgungsleitlinien.de/methodik/pdf/nvl_methode_3auf1_1.1.pdf
11. Rickels E, von Wild K, Wenzlaff P, Bock WJ (Hrsg) Schädel-Hirn-Verletzung. Epidemiologie und Versorgung. Ergebnisse einer prospektiven Studie. Zuckschwerdt Verlag München-Wien-New York, 2006
12. Rickels E, von Wild K, Wenzlaff P Head injury in Germany: A population-based prospective study on epidemiology, causes, treatment and outcome of all degrees of head-injury severity in two distinct areas. *Brain Injury*. 2010;24(12):1491-504 EG1b
13. Schnadower D, Vazquez H, Lee J, Dayan P, Roskind CG. Controversies in the evaluation and management of minor blunt head trauma in children. *Curr Opin Pediatr* 2007; 9:258-264
14. Kuppermann N, Holmes JF, Dayan PS, Hoyle JD, Atabaki SM, Holubkov R, Nadel FM, Monroe D, Stanley RM, Borgialli DA, Badawy MK, Schunk JE, Quayle KS, Mahajan P, Lichenstein R, Lillis KA, Tunik MG, Jacobs ES, Callahan JM, Gorelick MH, Glass TF, Lee LK, Bachmann MC, Cooper A, Powell EC, Gerardi MJ, Melville KA, Muizelaar JP, Wisner DH, Zuspan SJ, Dean JM, Wootton-Gorges SL Pediatric Emergency Care Applied Research Network (PECARN). Identification of children at very low risk of clinically important brain injuries after head trauma: a prospective cohort study. *Lancet* 2009; 374: 1160 – 1170 EG1b
15. Gurdjian ES, Brihaye J, Christensen JC, Frowein RA, Lindgren S, Luyendijk W, Norlen G, Ommaya AK, Prescu I, de Vasconcellos Marques A, Vigouroux RP Glossary of Neurotraumatology. *Acta Neurochir (Wien) Suppl.* 25. Springer, Wien, New York, 1979
16. Brihaye J, Frowein RA, Lindgren S, Loew F, Stroobandt G Report on the meeting of the WFNS Neuro-Traumatology Committee. Brussels. I. Coma scaling. *Acta Neurochir (Wien)* 40: 181-186, 1978
17. Frowein RA Classification of coma. *Acta Neurochir* 34: 5-10, 1976
18. Lorenz, R Neurotraumatologie Standardisierte Nomenklatur. Berlin, Springer 1990
19. Teasdale G, Jennett B Assessment of coma and impaired consciousness. *Lancet* 2 81-84, 1974 EG5
20. Teasdale G, Jennett B: Assessment and prognosis of coma after head injury. *Acta Neurochir (Wien)* 34: 45-55, 1976
21. Kraus JF, Black MA, Hessol N, Ley P, Rokaw W, Sullivan C, Bowers S, Knowlton S, Marshall L The incidence of acute brain injury and serious impairment in a defined population. *H Am J Epidemiol* 1984;119:186-201
22. Kraus JF, Fife D, Conroy C. HPediatric brain injuries: the nature, clinical course, and early outcomes in a defined United States' population. *H Pediatrics* 1987; 79:501-7
23. The Brain Trauma Foundation. The American Association of Neurological Surgeons. The Joint Section on Neurotrauma and Critical Care. Management and Prognosis of Severe Traumatic Brain Injury. Edition 2000. www.braintrauma.org/coma-guidelines/ EG2b
24. Maas A, Maas AI, Dearden M, Teasdale GM, Braakman R, Cohadon F, Iannotti F, Karimi A, Lapierre F, Murray G, Ohman J, Persson L, Servadei F, Stocchetti N, Unterberg A EBIC-Guidelines for management of severe head injury in adults. *Acta Neurochir (Wien)* 1997; 139:286-294
25. Marion DW, Carlier PW Predictive value of Glasgow Coma Scale after brain trauma. *J Trauma* 1994; 86:89-95 EG4
26. Moskopp D, Stähle C, Wassmann H Problems of the Glasgow Coma Scale with early intubated patients. *Neurosurg Rev* 1995;18:253-257
27. Ong L, Selladurai BM, Dhillon MK, Atan M, Lye MS The prognostic value of the Glasgow Coma Scale, hypoxia and computerised tomography in outcome prediction of pediatric head injury. *Paediatr Neurosurg* 1996; 24: 285-291EG4

28. Chiaretti A, Piastra M, Pulitanò S, Pietrini D, De Rosa G, Barbaro R, Di Rocco C Prognostic factors and outcome of children with severe head injury: an 8-year experience. *Childs Nerv Syst* 2002;18:129-136
29. Walker PA, Harting MT, Baumgartner JE, Fletcher S, Strobel N, Cox CS Modern approaches to pediatric brain injury therapy. *J Trauma* 2009; 67:S120-S127
30. Fortune PM, Shann F The motor response to stimulation predicts outcome as well as the full Glasgow Coma Scale in children with severe head injury. *Pediatr Crit Care Med*. 2010; 11:339-42 EG4
31. Tönnis W, Loew F. Einteilung der gedeckten Hirnschädigungen. *Ärztliche Praxis* 1953; 5:13-14
32. Balestreri M, Czosnyka M, Chatfield DA, Steiner LA, Schmidt EA, Smielewski P, Matta B, Pickard JD: Predictive value of Glasgow Coma Scale after brain trauma: change in trend over the past ten years. *J Neurol Neurosurg Psychiatry* 2004;75:161-162
33. Gabriel EJ, Ghajar J, Jagoda A, Pons PT, Scalea T, Walters BC; Brain Trauma Foundation Guidelines for prehospital management of traumatic brain injury. *J Neurotrauma* 2002; 19:111-74 EG2b
34. Wang MY, Kim AK, Griffith PM, Summers S, McComb JG, Levy ML, Mahour GH Injuries from falls in the pediatric population: An analysis of 729 cases. *J. Pediatr. Surg.* 2002; 36:1528-34 EG4
35. Carreon LY, Glassman SD, Campbell MJ Pediatric spine fractures: a review of 137 hospital admissions. *J Spinal Disord Tech* 2004; 17:477-482 EG4
36. Hutchings L, Atijosan O, Burgess C, Willett K Developing a spinal clearance protocol for unconscious pediatric trauma patients. *J. Trauma* 2009; 67:681-6
37. Katz JS, Oluigbo CO, Wilkinson CC, McNatt S, Handler MH Prevalence of cervical spine injury in infants with head trauma. *J Neurosurg Pediatr* 2010; 5:470-473 EG4
38. Reig AS, Simon S, Mericle RA Embolization of a giant pediatric, posttraumatic, skull base internal carotid artery aneurysm with a liquid embolic agent. *J Neurosurg Pediatr* 2009; 4: 449-452
39. Vassilyadi M, Mehrotra N, Shamji MF, Michaud J Pediatric traumatic dural arteriovenous fistula. *Can J Neurol Sci* 2009; 36: 751-756
40. Rafay MF, Armstrong D, Deveber G, Domi T, Chan A, MacGregor DL Craniocervical arterial dissection in children: clinical and radiographic presentation and outcome. *J Child Neurol* 2006; 21: 8-16
41. Andrews PJ, Sleemann DH, Statham PF, McQuatt A, Corruble V, Jones PA, Howells TP, Macmillan CS. Predicting recovery in patients suffering from traumatic brain injury by using admission variables and physiological data comparison between decision tree analysis and logistic regression. *J Neurosurg.* 2003; 98: 440-442
42. Ghajar J Traumatic brain injury. *Lancet* 2000; 356:923-929
43. Ducrocq SC, Meyer PG, Orliaguet GA, Blanot S, Laurent-Vannier A, Renier D, Carli PA Epidemiology and early predictive factors of mortality and outcome in children with traumatic severe brain injury: experience of a French pediatric trauma center. *Pediatr Crit Care Med* 2006; 7: 496-497 EG4
44. Salorio CF, Slomine BS, Guerguerian AM, Christensen JR, White JR, Natale JE, Shaffner DH, Grados MA, Vasa RA, Gerring JP Intensive care unit variables and outcome after pediatric traumatic brain injury: a retrospective study of survivors. *Pediatr Crit Care Med*. 2008;9(1):47-53 EG4
45. Samant UB, Mack CD, Koepsell T, Rivara FP, Vavilala MS Time of hypotension and discharge outcome in children with severe traumatic brain injury. *J Neurotrauma* 2008; 25:495-502 EG4
46. H Adelson PD, Bratton SL, Carney NA, Chesnut RM, du Coudray HE, Goldstein B, Kochanek PM, Miller HC, Partington MP, Selden NR, Warden CR, Wright DW Guidelines for the acute medical management of severe traumatic brain injury in infants, children, and adolescents. Chapter 16. The use of corticosteroids in the treatment of severe pediatric traumatic brain injury. *Pediatr Crit Care Med* 2003; 4/3:60-64 EG2b
47. H Adelson PD, Bratton SL, Carney NA, Chesnut RM, du Coudray HE, Goldstein B, Kochanek PM, Miller HC, Partington MP, Selden NR, Warden CR, Wright DW1 Guidelines for the acute medical management of severe traumatic brain injury in infants, children, and adolescents. Chapter 15. Surgical treatment of pediatric intracranial hypertension. *Pediatr Crit Care Med* 2003; 4/3: 56-59 EG2b
48. Brain Trauma Foundation. The American Association of Neurological Surgeons. The Joint Section on Neurotrauma and Critical Care. Guidelines for the Management of Severe Traumatic Brain Injury. Update 2007. www.braintrauma.org/coma-guidelines/ EG2b
49. Dias MS Traumatic brain and spinal cord injury. *Pediatr Clin North Am* 2004; 51:271-303
50. Tarantino CA, Dowd MD, Murdock TC Short vertical falls in infants. *Pediatr Emerg Care* 1999; 15:5-8
51. Karimi A, Burchardi H Deutsche Interdisziplinäre Vereinigung für Intensiv- und Notfallmedizin (DIVI) Stellungnahmen, Empfehlungen zu Problemen der Intensiv- und Notfallmedizin, 5. Auflage. Asmuth Druck + Crossmedia Köln 2004
52. Tatman A, Warren A, Williams A, Powell JE, Whitehouse W Development of a modified paediatric coma scale in intensive care clinical practice. *Arch Dis Child* 1997; 77: 519-521
53. Adelson PD, Bratton SL, Carney NA, Chesnut RM, du Coudray HE, Goldstein B, Kochanek PM, Miller HC, Partington MP, Selden NR, Warden CR, Wright DW Guidelines for the acute medical management of severe traumatic brain injury in infants, children, and adolescents. Chapter 17. Critical pathway for the treatment of established intracranial hypertension in pediatric traumatic brain injury. *Pediatr Crit Care Med* 2003; 4/3: 65-67 EG2b
54. Adelson PD, Bratton SL, Carney NA, Chesnut RM, du Coudray HE, Goldstein B, Kochanek PM, Miller HC, Partington MP, Selden NR, Warden CR, Wright DWH Guidelines for the acute medical management of severe traumatic brain injury in infants, children, and adolescents. Chapter 10. The role of cerebrospinal fluid drainage in the treatment of severe pediatric traumatic brain injury. *Pediatr Crit Care Med* 2003; 4/3: 38-39 EG2b
55. Alderson P, Roberts I. Corticosteroids for acute traumatic brain injury. *The Cochrane Database of Systematic Reviews* 2005, Issue 1. Art. No.: CD000196.pub2. DOI: 10.1002/14651858.CD000196.pub2 EG2a

56. Adelson PD, Bratton SL, Carney NA, Chesnut RM, du Coudray HE, Goldstein B, Kochanek PM, Miller HC, Partington MP, Selden NR, Warden CR, Wright DW Guidelines for the acute medical management of severe traumatic brain injury in infants, children, and adolescents. Chapter 3. Prehospital airway management. *Pediatr Crit Care Med* 2003; 4/3:9-11 EG2b
57. Adelson PD, Bratton SL, Carney NA, Chesnut RM, du Coudray HE, Goldstein B, Kochanek PM, Miller HC, Partington MP, Selden NR, Warden CR, Wright DW Guidelines for the acute medical management of severe traumatic brain injury in infants, children, and adolescents. Chapter 7. Intracranial pressure monitoring technology. *Pediatr Crit Care Med* 2003; 4/3:28-30 EG2b
58. Adelson PD, Bratton SL, Carney NA, Chesnut RM, du Coudray HE, Goldstein B, Kochanek PM, Miller HC, Partington MP, Selden NR, Warden CR, Wright DW Guidelines for the acute medical management of severe traumatic brain injury in infants, children, and adolescents. Chapter 8. Cerebral perfusion pressure. *Pediatr Crit Care Med* 2003; 4/3: 31-33 EG2b
59. Roberts I Barbiturates for acute traumatic brain injury (Cochrane Review). In: The Cochrane Library, Issue 1, 2004b. Chichester, UK: John Wiley & Sons, Ltd. EG2a
60. Adelson PD, Bratton SL, Carney NA, Chesnut RM, du Coudray HE, Goldstein B, Kochanek PM, Miller HC, Partington MP, Selden NR, Warden CR, Wright DW Guidelines for the acute medical management of severe traumatic brain injury in infants, children, and adolescents. Chapter 6. Threshold for treatment of intracranial hypertension. *Pediatr Crit Care Med* 2003; 4/3: 25-27 EG2b
61. Langham J, Goldfrad C, Teasdale G, Shaw D, Rowan K Calcium channel blockers for acute traumatic brain injury (Cochrane Review). In: The Cochrane Library, Issue 1, 2004. Chichester, UK: John Wiley & Sons, Ltd.
62. Roberts I Aminosteroids for acute traumatic brain injury (Cochrane Review). In: The Cochrane Library, Issue 1, Chichester, UK: John Wiley & Sons, Ltd. 2004a EG2a
63. Willis C, Lybrand S, Bellamy N Excitatory amino acid inhibitors for traumatic brain injury (Cochrane Review). In: The Cochrane Library, Issue 1, 2004. Chichester, UK: John Wiley & Sons, Ltd. EG2a
64. Dunning J, Daly JP, Lomas JP, Lecky F, Batchelor J, Mackway-Jones for the Chalice study group Derivation of the children's head injury algorithm for the prediction of important clinical events decision rule for head injury in children. *Arch Dis Child* 2006; 91: 885-891 EG1b
65. Osmond MH, Klassen TP, Wells GA, Correll R, J A, Joubert G, Bailey B, Chauvin-Kimoff L, Pusic M, McConnell, Nijssen-Jordan C, Silver N, Taylor B, Stiell IG CATCH: a clinical decision rule for the use of computed tomography in children with minor head injury. *CMAJ* 2010;182:341-348 EG1b
66. Mendelow AD, Teasdale G, Jennett B, Bryden J, Hessett C, Murray G Risks of intracranial haematoma in head injured adults. *Br Med J (Clin Res Ed)* 1983; 287,1173-1176
67. Schutzmann SA, Barnes P, Duhaime AC, Greenes D, Homer C, Jaffe D, Lewis RJ, Luerssen TG, Schunk J Evaluation and management of children younger than 2 years old with apparently minor head trauma: Proposed guidelines. *J Pediatr* 2001;107:983-993
68. Simon B, Letourneau P, Vitorino E, McCall J: Pediatric minor head trauma: indications for computed tomographic scanning revisited. *J Trauma* 2001; 51:231-237
69. Quayle KS, Jaffe DM, Kuppermann N, Kaufman BA, Lee BCP, Park TS, McAlister WH: Diagnostic testing for acute head Briefinjury in children: When are head computed tomography and skull radiographs indicated? *Pediatrics* 1997; 99:1-8
70. Brenner DJ, Elliston CD, Hall EJ, Berdon WE: Estimated risks of radiation-induced fatal cancer from pediatric CT. *Am J Roentgenol* 2001;176:289-296
71. Stiell IG, Wells GA, Vandemheen K, Clement C, Lesiuk H, Laupacis A, McKnight RD, Verbeek R, Brison R, Cass D, Eisenhauer ME, Greenberg G, Worthington J The Canadian CT Head Rule for patients with minor head injury. *Lancet* 2001; 357:1391-1396
72. Hebb MO, Clarke DB, Tallon JM: Development of a provincial guideline for the acute assessment and management of adult and pediatric patients with head injuries. *Can J Surg* 2007; 50:187-194
73. Advanced Trauma Life Support (ATLS) for Doctors. American College of Surgeons Committee on Trauma, 7th edn. Chicago/IL, 2004 EG2b
74. Rosenthal BW, Bergman I Intracranial injury after moderate head trauma in children. *J Pediatr* 1989; 115:346-350
75. Dunning J, Daly JP, Malhotra R, Stratford-Smith P, Lomas JP, Lecky F, Batchelor J, Mackway-Jones The implications of NICE guidelines on the management of children presenting with head injury. *Arch Dis Child* 2004; 89; 763-767 EG4
76. Da Dalt L, Marchi AG, Laudizi L, Cricchiutti G, Messi G, Pavanello L, Valent F, Barbone F: Predictors of intracranial injuries in children after blunt head trauma. *Eur J Pediatr* 2006; 165:142-148 EG4
77. Leonidas JC, Ting W, Binkiewicz A, Vaz R, Scott RM, Pauker SG: Mild head trauma in children: When is a roentgenogram necessary? *Pediatrics* 1982; 2:139-143
78. Masters SJ, McClean PM, Arcarese JS, Brown RF, Campbell JA, Freed HA, Hess GH, Hoff JT, Kobrine A, Koziol DF et al: Skull X-ray examinations after head trauma. Recommendations by a multidisciplinary panel and validation study. *N Engl J Med* 1987; 316: 84-91 EG2b
79. Schnellinger MG, Reid S, Louie J Are serial brain imaging scans required for children who have suffered acute intracranial injury secondary to blunt head trauma? *Clin Pediatr* 2010; 49:569-573
80. Mandera M, Larysz D, Wojtacha M. Changes in cerebral hemodynamics assessed by transcranial Doppler ultrasonography in children after head injury. *Childs Nerv Syst* 2002; 18:124-128
81. Niesen WD, Burkhardt D, Hoeltje J, Rosenkranz M, Weiller C, Sliwka U Transcranial grey scale sonography of subdural haematoma in adults. *Ultraschall Med* 2006; 27:251-255
82. Sert A: Cranial ultrasound as a non-invasive diagnostic technique in the diagnosis of subdural haemorrhage. *Arch Dis Child* 2007; 92:468

83. Bagnato S, Boccagni C, Prestandrea C, Sant'Angelo A, Castiglione A, Galardi G. Prognostic value of standard EEG in traumatic and non-traumatic disorders of consciousness following coma. *Clin Neurophysiol.* 2010; 121:274-80 EG4
84. Guérit JM, Amantini A, Amodio P, Andersen KV, Butler S, de Weerd A, Facco E, Fischer C, Hantson P, Jäntti V, Lamblin MD, Litscher G, Péréon Y H. Consensus on the use of neurophysiological tests in the intensive care unit (ICU): electroencephalogram (EEG), evoked potentials (EP), and electroneuromyography (ENMG) *Neurophysiol Clin.* 2009; 39:71-83 EG2b
85. Vos PE, Alekseenko Y, Battistin L, Birbamer G, Gerstenbrand F, Potapov A, Prevec T, Stepan Ch A, Traubner P, Twijnstra A, Vecsei L, von Wild K. Mild Traumatic Brain Injury. In: Hughes RA, Brainin M, Gilhus NE, eds. *European Handbook of Neurological Management*, 1ed. Blackwell Publishing, 2006
86. Firsching R, Woischneck D, Klein S, Reissberg S, Döhring W, Peters B. Classification of severe head injury based on magnetic resonance imaging. *Acta Neurochir (Wien)* 2001; 143:263-71
87. Ashwal S, Holshouser BA, Tong KA: Use of advanced neuroimaging techniques in the evaluation of pediatric traumatic brain injury. *Dev Neurosci* 2006;28: 309-326
88. Brown FD, Brown J, Beattle TF: Why do children vomit after minor head injury? *J Accid Emerg Med* 2000;17:268-271 EG4
89. Sainsbury CPQ, Silbert JR: How long do we need to observe head injuries in hospital? *Arch Dis Child* 1984; 59:856-859
90. Vos PE, Battistin L, Birbamer G, Gerstenbrand F, Potapov A, Prevec T, Stephan CA, Traubner P, Twijnstra A, Vecsei L, Von Wild K. EFNS guideline on mild traumatic brain injury: report of an EFNS task force. *Eur J Neurol* 2002; 9: 207-219
91. Bullock MR, Chesnut R, Ghajar J, Gordon D, Hartl R, Newell D, Servadei F, Walters BC, Wilberger JE: Introduction. Guidelines for the Surgical Management of Traumatic Brain Injury. 2006a; 58: 1-3 EG2b
92. Bullock MR, Chesnut R, Ghajar J, Gordon D, Hartl R, Newell D, Servadei F, Walters BC, Wilberger JE: Methodology. Guidelines for the Surgical Management of Traumatic Brain Injury. *Neurosurgery* 2006b; 58:4-6 EG2b
93. Bullock MR, Chesnut R, Ghajar J, Gordon D, Hartl R, Newell D, Servadei F, Walters BC, Wilberger JE: Surgical Management of Acute Epidural Hematomas. Guidelines for the Surgical Management of Traumatic Brain Injury. *Neurosurgery* 2006c; 58:7-15 EG2b
94. Bullock MR, Chesnut R, Ghajar J, Gordon D, Hartl R, Newell D, Servadei F, Walters BC, Wilberger JE: Surgical Management of Acute Subdural Hematomas. Guidelines for the Surgical Management of Traumatic Brain Injury. *Neurosurgery* 2006d; 58:16-24 EG2b
95. Bullock MR, Chesnut R, Ghajar J, Gordon D, Hartl R, Newell D, Servadei F, Walters BC, Wilberger JE: Surgical Management of Traumatic Parenchymal Lesions. Guidelines for the Surgical Management of Traumatic Brain Injury. *Neurosurgery* 2006e; 58:25-46 EG2b
96. Bullock MR, Chesnut R, Ghajar J, Gordon D, Hartl R, Newell D, Servadei F, Walters BC, Wilberger JE: Surgical Management of Posterior Fossa Mass Lesions. Guidelines for the Surgical Management of Traumatic Brain Injury. *Neurosurgery* 2006f; 58:47-55 EG2b
97. Bullock MR, Chesnut R, Ghajar J, Gordon D, Hartl R, Newell D, Servadei F, Walters BC, Wilberger JE: Surgical Management of Depressed Cranial Fractures. Guidelines for the Surgical Management of Traumatic Brain Injury. *Neurosurgery* 2006g; 58:56-60 EG2b
98. Firsching R, Heimann M, Frowein RA. Early dynamics of extradural and subdural hematomas. *Neurol Res* 1997; 19:257-60
99. Rotondo MF, Schwab CW, McGonigal MD, Phillips GR 3rd, Fruchterman TM, Kauder DR, Latenser BA, Angood PA "Damage control": an approach for improved survival in exsanguinating penetrating abdominal injury. *J Trauma* 1993; 35:375-382
100. Fernandez R, Firsching R, Lobato R, Mathiesen T, Pickard J, Servadei F, Tomei G, Brock M, Cohadon F, Rosenorn J. Guidelines for treatment of head injury in adults. *Zentrbl Neuroch* 1997; 58:72-74
101. Taylor A, Butt W, Rosenfeld J, Shann F, Ditchfield M, Lewis E, Klug G, Wallace D, Henning R, Tibbals J. A randomized trial of very early decompressive craniectomy in children with traumatic brain injury and sustained intracranial hypertension. *Childs Nerv Syst* 2001; 17:154-162 EG1b
102. Ruf B, Heckmann M, Schroth I, Hügens-Penzel M, Reiss I, Borkhardt A, Gortner L, Jödicke A. Early decompressive craniectomy and duraplasty for refractory intracranial hypertension in children: results of a pilot study. *Crit Care* 2003; 7:R133-138 EG4
103. Sahuquillo J, Arikian F. Decompressive craniectomy for the treatment of refractory high intracranial pressure in traumatic brain injury. *The Cochrane Database of Systematic Reviews* 2006, Issue 1. Art. No.: CD003983.pub2. DOI: 10.1002/14651858.CD003983.pub2 EG2a
104. Adelson PD, Bratton SL, Carney NA, Chesnut RM, du Coudray HE, Goldstein B, Kochanek PM, Miller HC, Partington MP, Selden NR, Warden CR, Wright DW. Guidelines for the acute medical management of severe traumatic brain injury in infants, children, and adolescents. Chapter 4. Resuscitation of blood pressure and oxygenation and prehospital brain – specific therapies for the severe pediatric traumatic brain injury patient. *Pediatr Crit Care Med* 2003; 4/3:12-8 EG2b
105. Bullock R, Chesnut RM, Clifton G, Ghajar JH, Marion DW, Narayan RK, Newell DW, Pitts LH, Rosner MJ, Wilberger JW. Guidelines for the management of severe head injury. Brain Trauma Foundation. *Eur J Emerg Med* 1996; 3: 109-127 EG2b
106. Adelson PD, Bratton SL, Carney NA, Chesnut RM, du Coudray HE, Goldstein B, Kochanek PM, Miller HC, Partington MP, Selden NR, Warden CR, Wright DW. Guidelines for the acute medical management of severe traumatic brain injury in infants, children, and adolescents. Chapter 14. The role of temperature control following severe pediatric traumatic brain injury. *Pediatr Crit Care Med* 2003; 4/3: 53-55 EG2b

107. Adelson PD, Bratton SL, Carney NA, Chesnut RM, du Coudray HE, Goldstein B, Kochanek PM, Miller HC, Partington MP, Selden NR, Warden CR, Wright DW Guidelines for the acute medical management of severe traumatic brain injury in infants, children, and adolescents. Chapter 12. Use of hyperventilation in the acute management of severe pediatric traumatic brain injury. *Pediatr Crit Care Med* 2003; 4/3:45-48 EG2b
108. Forsyth RJ, Baxter P, Elliott T Routine intracranial pressure monitoring in acute coma (Cochrane Review). In: *The Cochrane Library*, Issue 1, Chichester, UK: John Wiley & Sons, Ltd. 2004b EG2a
109. Balestreri M, Czosnyka M, Hutchinson P, Steiner LA, Hiler M, Smielewski P, Pickard JD Impact of intracranial pressure and cerebral perfusion pressure on severe disability and mortality after head injury. *Neurocrit Care* 2006; 4: 8-13
110. Hiler M, Czosnyka MH Hutchinson P, Balestreri M, Smielewski P, Matta B, Pickard JD Predictive value of initial computerized tomography scan, intracranial pressure, and state of autoregulation in patients with traumatic brain injury. *J Neurosurg* 2006; 104:731-737
111. Lane PL, Skoretz TG, Doig G, Girotti MJ Intracranial pressure monitoring and outcomes after traumatic brain injury. *Can J Surg* 2000; 43: 442-448 EG4
112. Mauritz W, Janciak I, Wilbacher I, Rusnak M Severe Traumatic Brain Injury in Austria IV: Intensive care management. *Wien Klin Wochenschr* 2007; 119:46-55
113. Keenan HT, Nocera M, Bratton SL Frequency of intracranial pressure monitoring in infants and young toddlers with traumatic brain injury. *Ped Crit Care Med* 2005; 6: 537-541 EG4
114. Palmer S, Bader MK, Qureshi A, Palmer J, Shaver T, Borzatta M, Stalcup C. The impact on outcomes in a community hospital setting of using the AANS traumatic brain injury guidelines. *American Association for Neurologic Surgeons. J Trauma*. 2001;50(4):657-64 EG4
115. Fakhry SM, Trask AL, Waller MA, Watts DD; IRTC Neurotrauma Task Force. Management of brain-injured patients by an evidence-based medicine protocol improves outcomes and decreases hospital charges. *J Trauma*. 2004 Mar;56(3):492-9; discussion 499-500 EG4
116. Shafi S, Diaz-Arrastia R, Madden C, Gentilello L Intracranial pressure monitoring in brain-injured patients is associated with worsening of survival. *J Trauma* 2008; 64: 335-340 EG4
117. Adelson PD, Bratton SL, Carney NA, Chesnut RM, du Coudray HE, Goldstein B, Kochanek PM, Miller HC, Partington MP, Selden NR, Warden CR, Wright DW Guidelines for the acute medical management of severe traumatic brain injury in infants, children, and adolescents. Chapter 13. The use of barbiturates in the control of intracranial hypertension in severe pediatric traumatic brain injury. *Pediatr Crit Care Med* 2003; 4/3:49-52 EG2b
118. Adelson PD, Bratton SL, Carney NA, Chesnut RM, du Coudray HE, Goldstein B, Kochanek PM, Miller HC, Partington MP, Selden NR, Warden CR, Wright DW Guidelines for the acute medical management of severe traumatic brain injury in infants, children, and adolescents. Chapter 11. Use of hyperosmolar therapy in the management of severe pediatric traumatic brain injury. *Pediatr Crit Care Med* 2003; 4/3:40-44 EG2b
119. Plötz FB, Kneyber M, von Heerde M, Markhorst D: Traumatic pediatric brain injury and intracranial pressure monitoring: does it really improve outcome? *Intens Care Med* 2007; 33:1675
120. Blaha, M, Lazar, D, Winn RH, Ghatan S Hemorrhagic complications of intracranial pressure monitors in children. *Pediatr Neurosurg* 2003; 39; 27-31
121. Firsching RJ, Voellger B Evidence-based indications for ICP recording after head injury. A review. *Cen Eur Neurosurg* 2010; 71:134-137EG2b
122. Catala-Temprano A, Claret Teruel G, Cambra Lasasosa FJ, Pons Odena M, Noguera Julian, Palomeque Rico A Intracranial pressure and cerebral perfusion pressure as risk-Factors in children with traumatic brain injuries. *Neurosurgery* 2007; 106: 463-466
123. Adelson PD, Bratton SL, Carney NA, Chesnut RM, du Coudray HE, Goldstein B, Kochanek PM, Miller HC, Partington MP, Selden NR, Warden CR, Wright DW Guidelines for the acute medical management of severe traumatic brain injury in infants, children, and adolescents. Chapter 9. Use of sedation and neuromuscular blockade in the treatment of severe pediatric traumatic brain injury. *Pediatr Crit Care Med* 2003; 4/3:34-37 EG2b
124. Jaeger M, Schuhmann MU, Soehle M, Meixensberger J Continuous assessment of cerebrovascular autoregulation after traumatic brain injury using brain tissue oxygen pressure reactivity. *Crit Care Med* 2006; 34:1783-1788
125. Steiner LA, Czosnyka M, Piechnik SK, Smielewski P, Chatfield D, Menon DK, Pickard JD Continuous monitoring of cerebrovascular pressure reactivity allows determination of optimal cerebral perfusion pressure in patients with traumatic brain injury. *Crit Care Med* 2002; 30:733-738
126. Yanagawa T, Bunn F, Roberts I, Wentz R, Pierro A Nutritional support for head-injured patients (Cochrane Review). In: *The Cochrane Library*, Issue 1, 2004. Chichester, UK: John Wiley & Sons, Ltd. EG2a
127. Adelson PD, Bratton SL, Carney NA, Chesnut RM, du Coudray HE, Goldstein B, Kochanek PM, Miller HC, Partington MP, Selden NR, Warden CR, Wright DW Guidelines for the acute medical management of severe traumatic brain injury in infants, children, and adolescents. Chapter 1. Introduction. *Pediatr Crit Care Med* 2003; 4/3:2-4 EG2b
128. Tuggle DW, Kuhn MA, Jones SK, Garza JJ, Skinner S: Hyperglycemia and infections in pediatric trauma patients. *Am Surg*. 2008; 74: 199-200
129. Piek J, Chesnut RM, Marshall LF, van Berkum-Clark M, Klauber MR, Blunt BA, Eisenberg HM, Jane JA, Marmarou A, Foulkes MA Extracranial complications of severe head injury. *J Neurosurg* 1992; 77:901-7
130. Schierhout G, Roberts I: Mannitol for acute traumatic brain injury. *Cochrane Database Syst Rev* 2003; 2:CD001049 EG2a
131. Adelson PD, Bratton SL, Carney NA, Chesnut RM, du Coudray HE, Goldstein B, Kochanek PM, Miller HC, Partington MP, Selden NR, Warden CR, Wright DW Guidelines for the acute medical management of severe

- traumatic brain injury in infants, children, and adolescents. Chapter 2. Trauma systems, pediatric trauma centers, and the neurosurgeon. *Pediatr Crit Care Med* 2003; 4/3:5-8 EG2b
132. Roberts I, Schierhout G, Wakai A Mannitol for acute traumatic brain injury. *The Cochrane Database of Systematic Reviews* 2003, Issue 2. Art. No.: CD001049 EG2a
 133. Schierhout G, Roberts I: Hyperventilation therapy for acute traumatic brain injury. *Cochrane Database Syst Rev* 2000; 2:CD000566 EG2a
 134. Bennett M, Heard R Hyperbaric oxygen therapy for multiple sclerosis. *The Cochrane Database of Systematic Reviews* 2004, Issue 1. Art. No.: CD003057.pub2. DOI: 10.1002/14651858.CD003057.Pub2 EG2a
 135. Alderson P, Gadhary C, Signorini DF. Therapeutic hypothermia for head injury. *The Cochrane Database of Systematic Reviews* 2004, Issue 4. Art. No.: CD001048.pub2. DOI: 10.1002/14651858.CD001048.pub2. EG2a
 136. Harris OA, Colford JM Jr, Good MC, Matz PG The role of hypothermia in the management of severe brain injury: a meta-analysis. *Arch Neurol* 2002; 59:1077-83 EG3a
 137. Adelson PD, Bratton SL, Carney NA, Chesnut RM, du Coudray HE, Goldstein B, Kochanek PM, Miller HC, Partington MP, Selden NR, Warden CR, Wright DW Guidelines for the acute medical management of severe traumatic brain injury in infants, children, and adolescents. Chapter 5. Indications for intracranial pressure monitoring in pediatric patients with severe traumatic brain injury. *Pediatr Crit Care Med* 2003; 4/3: 19-24 EG2b
 138. Hutchison JS, Ward RE, Lacroix J, Hebert PC, Barnes MA, Bohn DJ, Dirks PB, Doucette S, Fergusson D, Gottesman R, Joffe AR, Kirpalani HM, Meyer PG, Morris KP, Moher D, Singh RN, Skippen PW Hypothermia therapy after traumatic brain injury in children. *NEJM* 2008; 358: 2447-2456 EG1b
 139. Sundberg J, Estrada C, Jenkins C, Ray J, Abramo T Hypothermia is associated with poor outcome in pediatric trauma patients. *Am J Emerg Med* 2010; Epub ahead of print EG4
 140. Villalobos T, Arango C, Kubilis P, Rathore M Antibiotic prophylaxis after basilar skull fractures: a meta-analysis. *Clin Infect Dis* 1998; 27: 364-369 EG3a
 141. Brodie HA Prophylactic antibiotics for posttraumatic cerebrospinal fluid fistulae. A meta-analysis. *Arch Otolaryngol Head Neck Surg* 1997; 123: 749-752 EG3a
 142. Alderson P, Roberts I: Corticosteroids for acute traumatic brain injury. *Cochrane Database Syst Rev* 2008;1:CD000196 EG2a
 143. Edwards P, Arango M, Balica L, Cottingsham R, El-Sayed H, Farrel B, Fernandez J, Gogichaisvili T, Golden N, Hartzenberg B, Husain M, Ulloa MI, Jerbi Z, Khamis H, Komolafe E, Laloe V, Lomas G, Ludwig S, Mazairac G, Munos Sanchez MdeL, Nais L, Ollidashi F, Plunkett P, Roberts I, Sandercock P, Shakur H, Soler C, Stocker R, Svoboda P, Trenkler S, Venkataramana NK, Wasserberg J, Yates D, Yutthakasemsunt S: Final results of MRC CRASH, a randomised placebo controlled trial of intravenous corticosteroids in adults with head injury – outcomes at 6 months. *Lancet* 2005; 365:1957-1959 EG1b
 144. Schierhout G, Roberts I. Anti-epileptic drugs for preventing seizures following acute traumatic brain injury (Cochrane Review). *Cochrane Database Syst Rev* 2000; 2:CD000173 EG2a
 145. Schierhout G, Roberts I Anti-epileptic drugs for preventing seizures following acute traumatic brain injury (Cochrane Review). *Cochrane Database Syst Rev* 2001; 4:CD000173 EG2a
 146. Chang BS, Lowenstein DH Practice parameter: Antiepileptic drug prophylaxis in traumatic brain injury. *Neurology* 2003; 60: 10-16
 147. Frowein RA, Firsching R Classification of head injury. In: Vinken PJ, Bruyn GW, (eds.), *Handbook of Clinical Neurology*. Vol. 13(57), 101-122, Elsevier, North Holland Publ. Co. Amsterdam, 1990
 148. Kelly DF, Gonzalo IT, Cohan P, Berman N, Swerdloff R, Wang C Hypopituitarism following traumatic brain injury and aneurysmal subarachnoid hemorrhage: a preliminary report. *J Neurosurg* 2000; 93:743-52
 149. Lieberman SA, Oberoi AL, Gilkison CR, Masel BE, Urban RJ Prevalence of neuroendocrine dysfunction in patients recovering from traumatic brain injury. *J Clin Endocrinol Metab* 2001; 86: 2752-2756
 150. Schneider HJ, Stalla GK and Buchfelder M Expert meeting: hypopituitarism after traumatic brain injury and subarachnoid haemorrhage. *Acta Neurochir (Wien)* 2006; 148: 449-456
 151. Petersen C, Schwerwath A, Fink J, Koch U Health-related quality of life and psychological consequences after mild traumatic brain injury in children and adolescents. *Brain Injury* 2008;22:215-221 EG4

Verfahren zur Konsensbildung

Redaktionskommittee

1. Gesellschaft für Neonatologie und Pädiatrische Intensivmedizin (Gerhard Jorch, Magdeburg)
2. Deutsche Gesellschaft für Kinderchirurgie (Guido Fitze, Dresden)
3. Gesellschaft für Neuropädiatrie (Matthias Kieslich, Frankfurt)
4. Deutsche Gesellschaft für Neurochirurgie (Raimund Firsching, Magdeburg)
5. Deutsche Gesellschaft für Neuroradiologie (Martin Skalej, Magdeburg)
6. Gesellschaft für Pädiatrische Radiologie (Gerhard Alzen, Giessen)
7. Deutsche Gesellschaft für Anästhesie und Intensivmedizin (Markus Schreiber, Ulm)
8. Deutsche Gesellschaft für Unfallchirurgie (Ingo Marzi, Frankfurt)
9. Deutsche Interdisziplinäre Vereinigung für Intensiv- und Notfallmedizin (Andreas Markewitz, Koblenz)

2008-2010 erarbeitet von den zuvor Genannten unter Federführung von G. Jorch, konsentiert von einer Delphi-Konferenz mit 32 Teilnehmern der beteiligten Fachgesellschaften, die vom Vorstand der GNPI einberufen worden war. Der 1. Entwurf wurde am 17. 12. 2008 elektronisch zugestellt. Änderungsvorschläge wurden bis zum 19. 2. 2009 an den Leitlinienbeauftragten eingereicht. Diese Vorschläge wurden zeilenbezogen in den Entwurf eingefügt und allen Teilnehmern zugestellt. Die zahlreichen Änderungswünsche veranlassten G. Jorch, den Entwurf grundlegend zu überarbeiten. Der 2. Entwurf wurde am 1. 9. 2010 elektronisch den Mitgliedern der interdisziplinären Delphi-Konferenz zugestellt und erhielt die Zustimmung 17 von 22 abgegebenen Voten aus der Delphi-Konferenz. Der 2. Entwurf wurde gemeinsam von G. Jorch und G. Fitze als Vertreter der Kinderchirurgen modifiziert hinsichtlich des leichten SHT, erreichte damit die Zustimmung von 21 von 22 abgegebenen Stimmen und wurde vom Vorstand der GNPI am 28. Februar 2011 verabschiedet.

Zusatzdokument: Interessenkonflikt-Erklärung
verfügbar unter: <http://www.awmf.org/leitlinien/detail/024-018.html>

aktueller Stand: 13. 2. 2011

Nächste Überarbeitung geplant: 2017

Die "Leitlinien" der Wissenschaftlichen Medizinischen Fachgesellschaften sind systematisch entwickelte Hilfen für Ärzte zur Entscheidungsfindung in spezifischen Situationen. Sie beruhen auf aktuellen wissenschaftlichen Erkenntnissen und in der Praxis bewährten Verfahren und sorgen für mehr Sicherheit in der Medizin, sollen aber auch ökonomische Aspekte berücksichtigen. Die "Leitlinien" sind für Ärzte rechtlich nicht bindend und haben daher weder haftungsbegründende noch haftungsbefreiende Wirkung.

Die AWMF erfasst und publiziert die Leitlinien der Fachgesellschaften mit größtmöglicher Sorgfalt - dennoch kann die AWMF für die Richtigkeit des Inhalts keine Verantwortung übernehmen. Insbesondere für Dosierungsangaben sind stets die Angaben der Hersteller zu beachten!